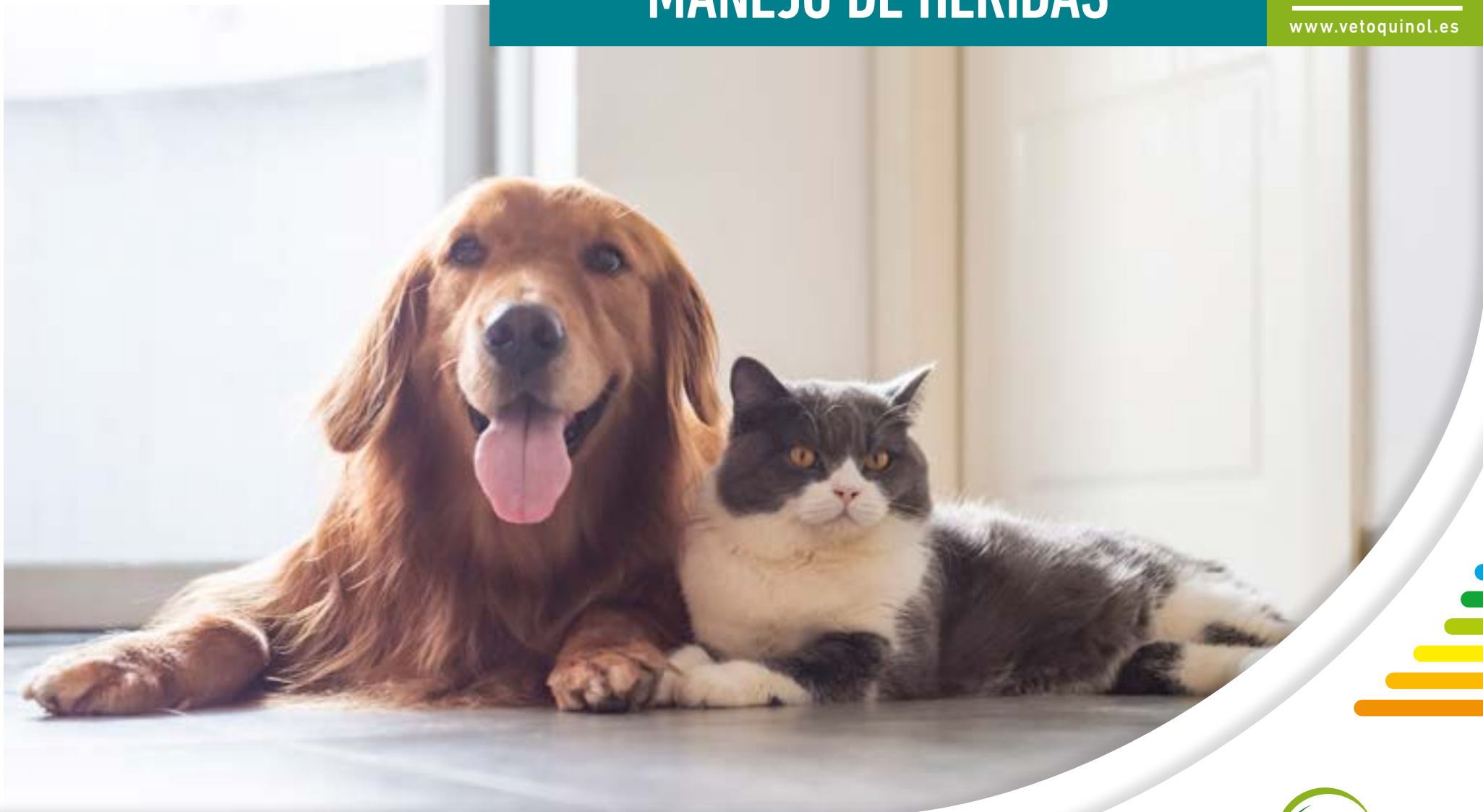

EXPERIENCIAS CLÍNICAS MANEJO DE HERIDAS



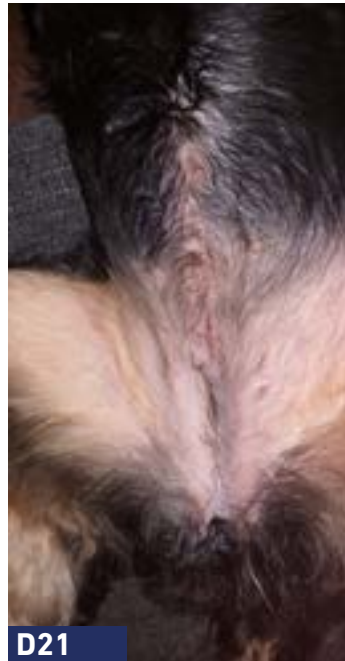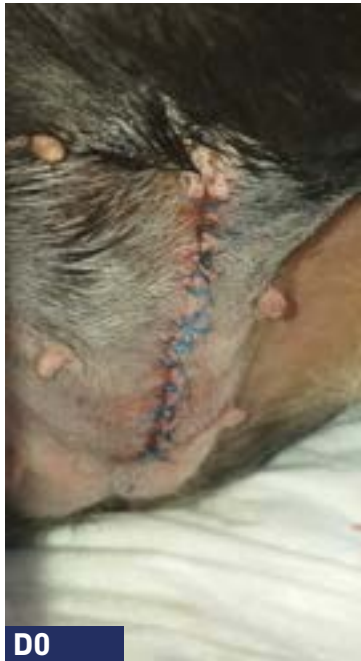www.vetoquinol.es



ÍNDICE

MANEJO DE HERIDAS





Anamnesis:

Perro mestizo de 2 años.

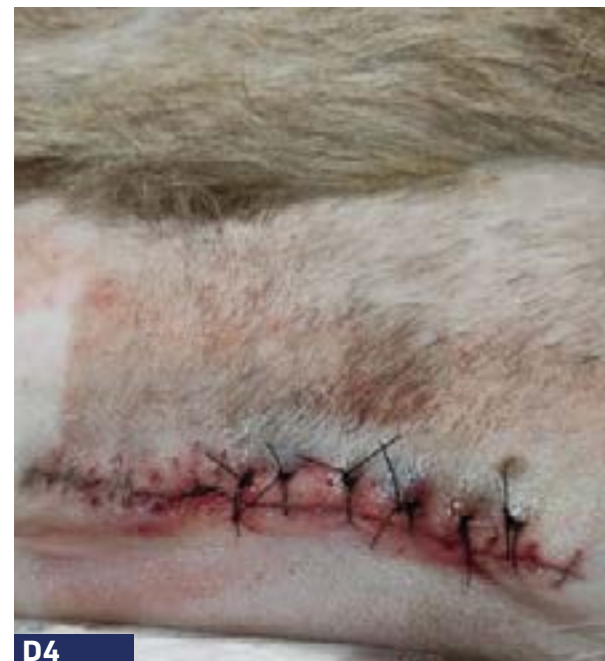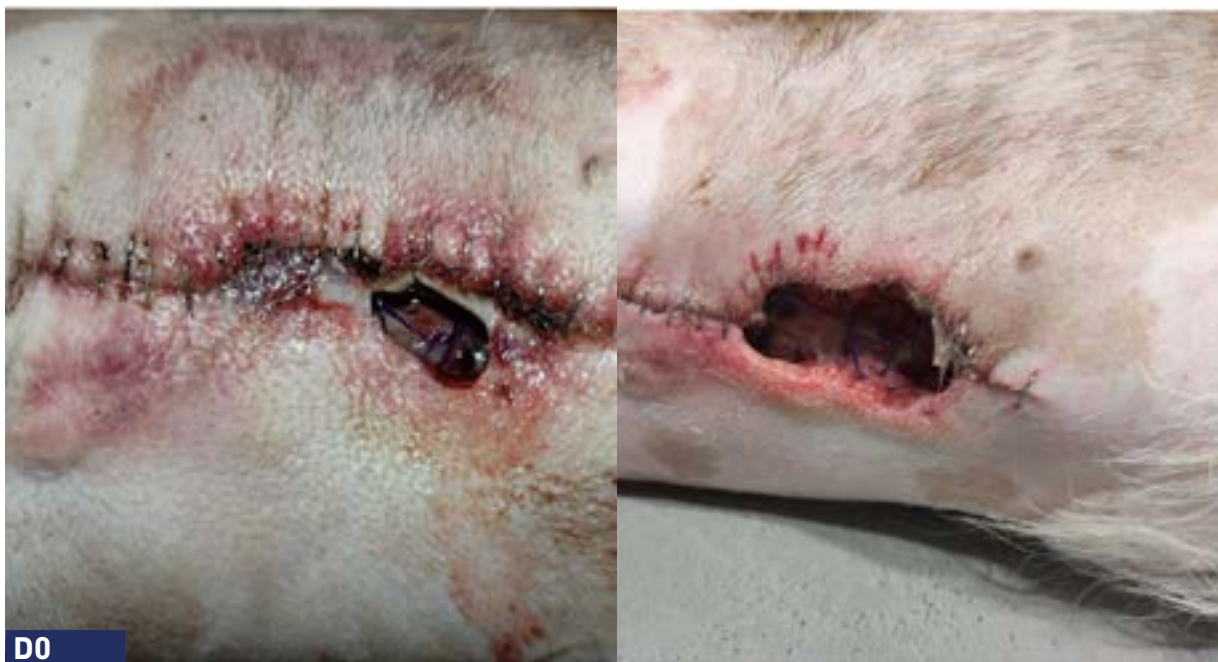Razón principal de consulta: Herida quirúrgica infectada y supurante tras ovariectomía. Desbridamiento quirúrgico de la herida + 2 antibióticos diferentes + AINE.

Cultivo y sensibilidad : *Staphylococci pseudintermedius* multirresistente con susceptibilidad al florfenicol.

Abordaje: PHOVIA + florfenicol.

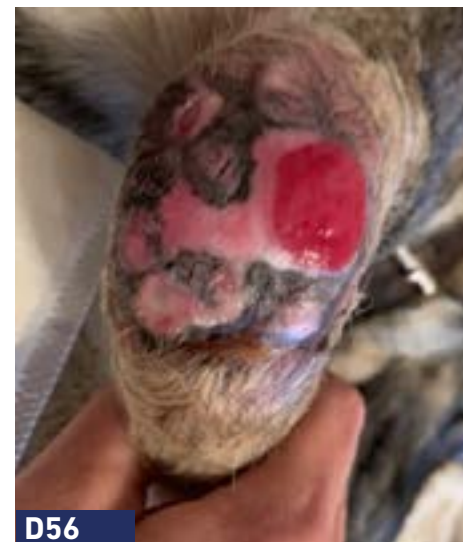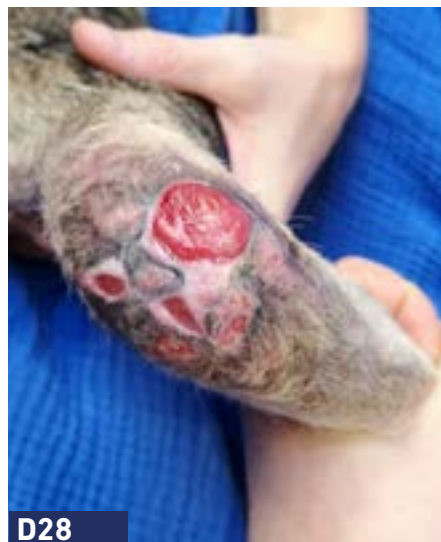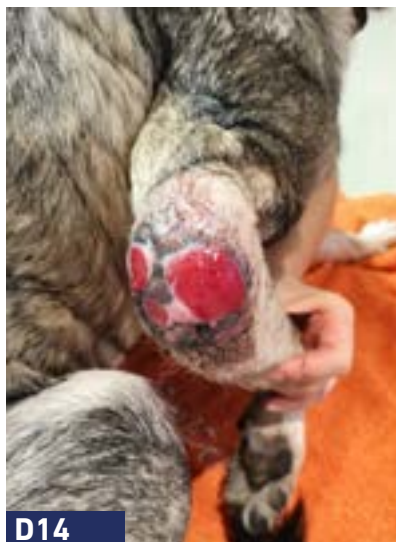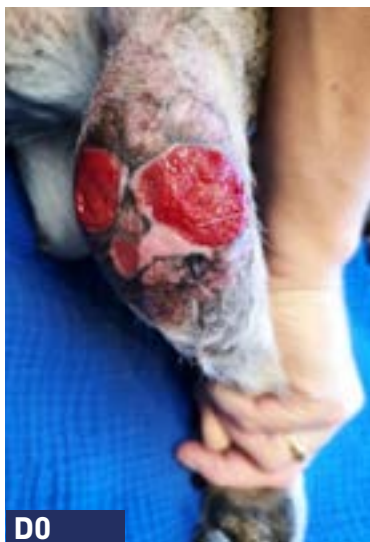Duración: 3 semanas.

HERIDA QUIRÚRGICA



- Anamnesis:** Perro.
- Razón principal de consulta:** Dehiscencia en sutura quirúrgica.
- Plan de acción:** PHOVIA + cierre quirúrgico.
- Duración:** 1 sesión (2 aplicaciones consecutivas).
- Seguimiento:** 4 días tras la aplicación PHOVIA el área afectada estaba preparada para el cierre quirúrgico.

HERIDA QUIRÚRGICA



Anamnesis:

Perro de 4 años con herida crónica que no cicatriza tras exéresis de osteocondroma.

Razón principal de consulta: Herida crónica que evoluciona desde hace 3 años. Se han instaurado varios ciclos de antibióticos, antisépticos y apósitos de miel. La lesión se cubre con una prótesis protectora.

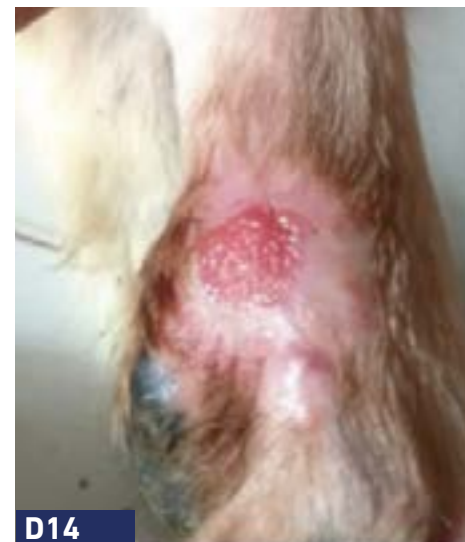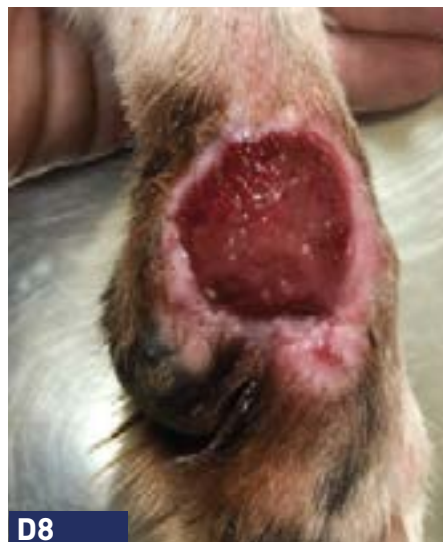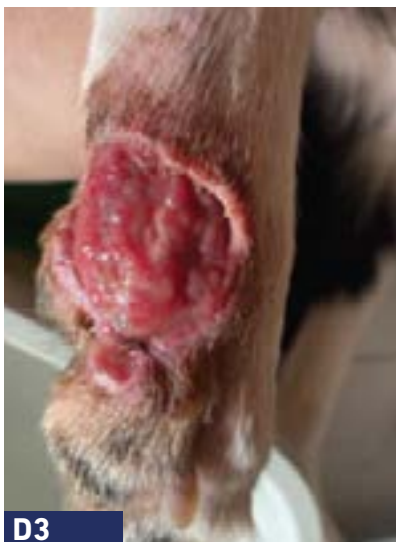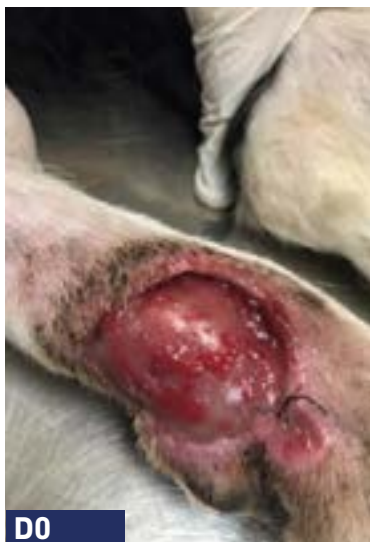Abordaje:

PHOVIA + apósitos de miel.

Duración:

8 semanas.

HERIDA QUIRÚRGICA



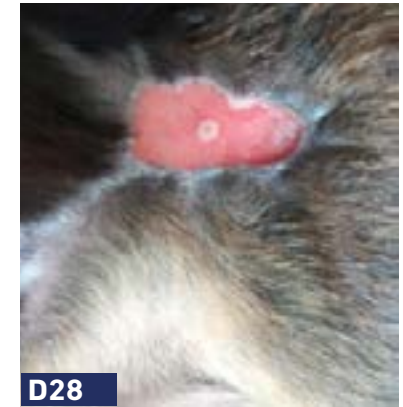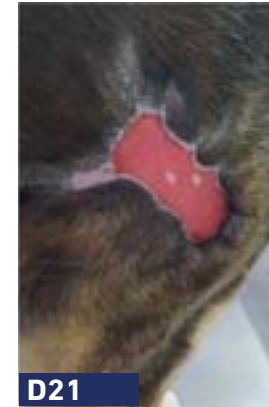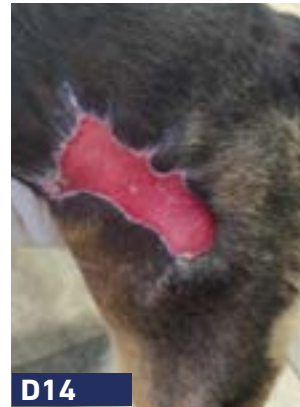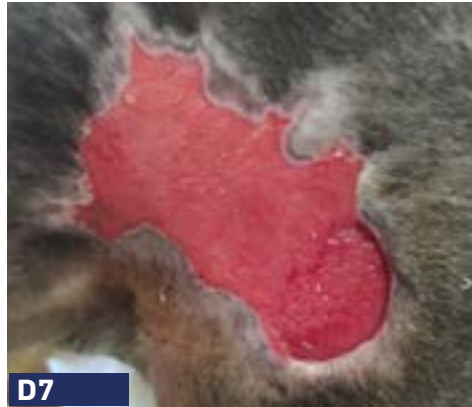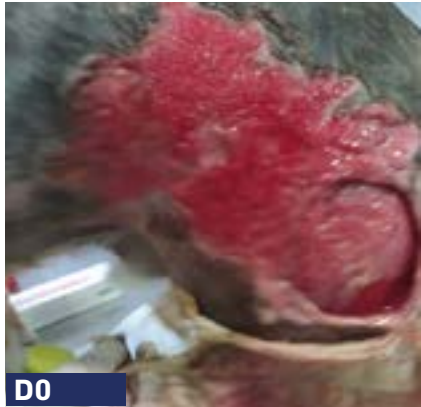Anamnesis: Perro Border Collie, 10 meses.

Razón principal de consulta: Dehiscencia de herida quirúrgica, gestión por segunda intención.

Abordaje: PHOVIA (Único abordaje terapéutico).

Duración: 2 semanas.

HERIDA TRAUMÁTICA



Anamnesis: Perro Beagle, 4 años.

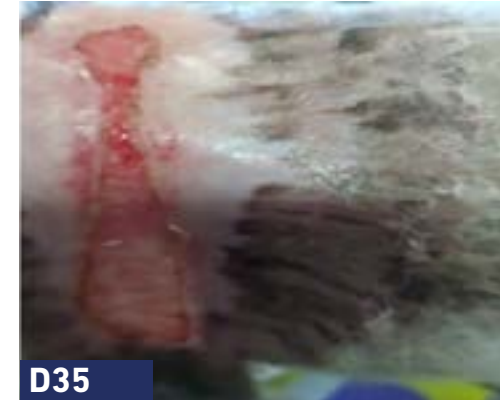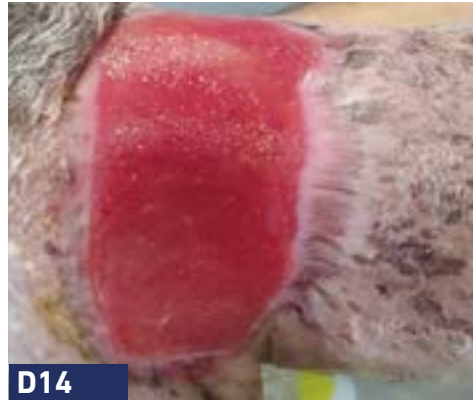
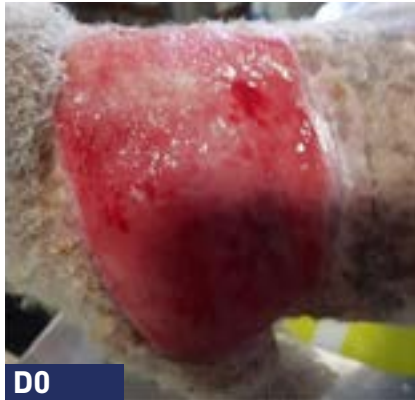Razón principal de consulta: Herida por atropello de vehículo.

Plan de acción: PHOVIA + antibioterapia una semana (penicilina).

Duración: 5 semanas. El dueño comenta que el animal tiene menos dolor desde la primera sesión.



HERIDA TRAUMÁTICA



Anamnesis: Perro Caniche, 15 años.

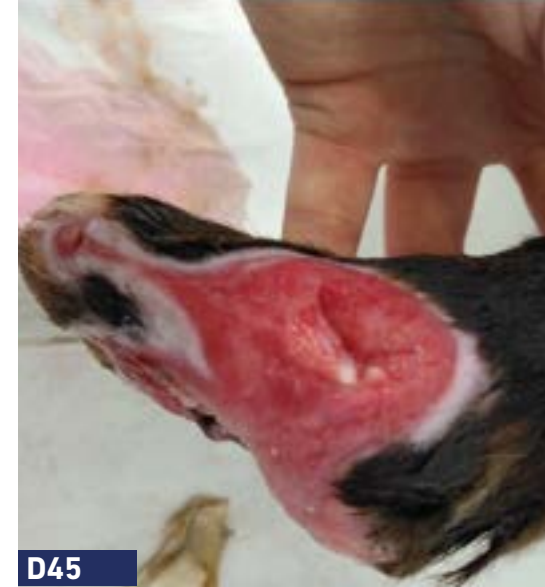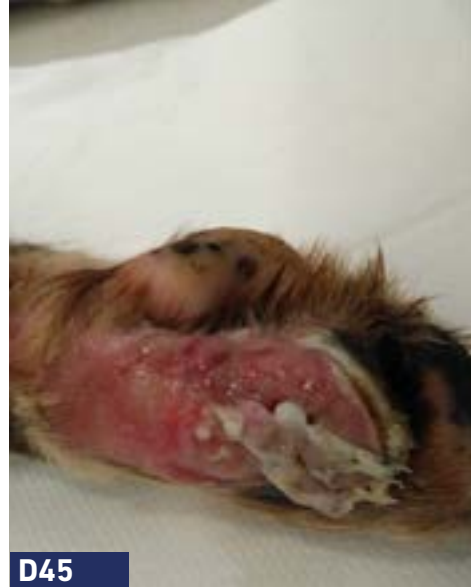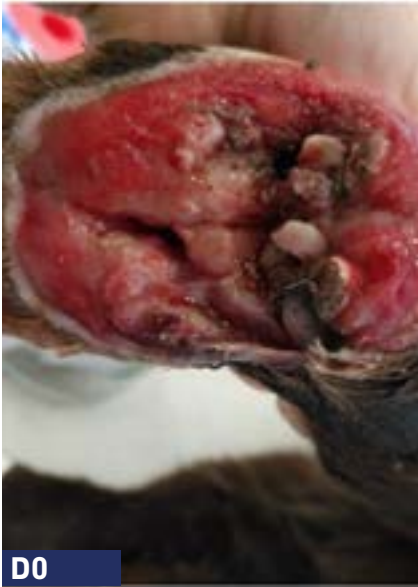Razón principal de consulta: Herida tras mordedura y necrosis dérmica (retirada quirúrgicamente).

Plan de acción: Phovia + 2 semanas de antibiótico (cefalexina) + terapia tópica (pomadas) + vendajes.

Duración: 5 semanas.



HERIDA TRAUMÁTICA



Anamnesis:

Perro Border Collie, macho, no castrado, 1,5 años de edad.

Razón principal de consulta: Automutilación severa (tres de las cuatro extremidades) por trastorno obsesivo compulsivo + ansiedad por separación, agravada por posible neuropatía sensorial, duración indeterminada.

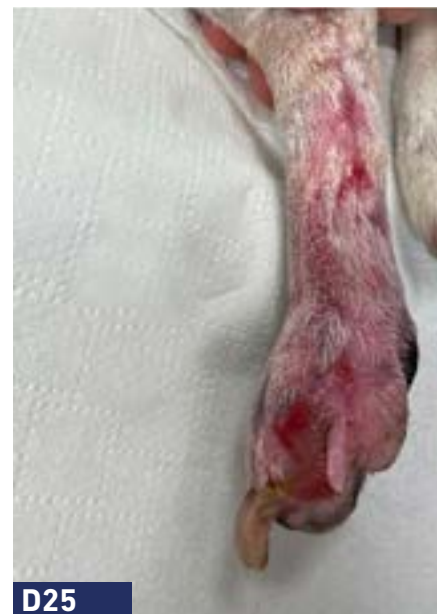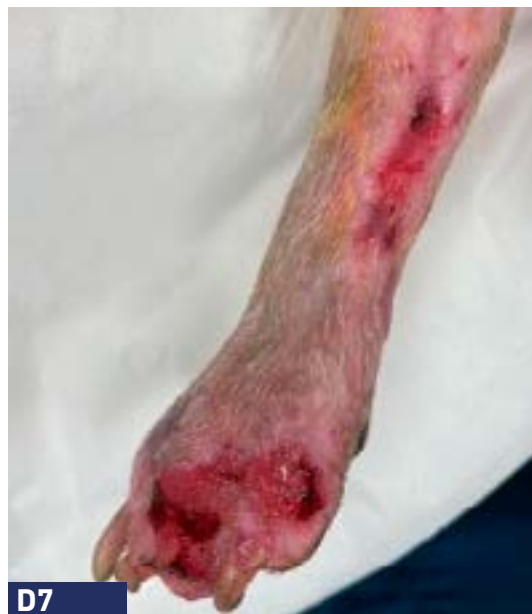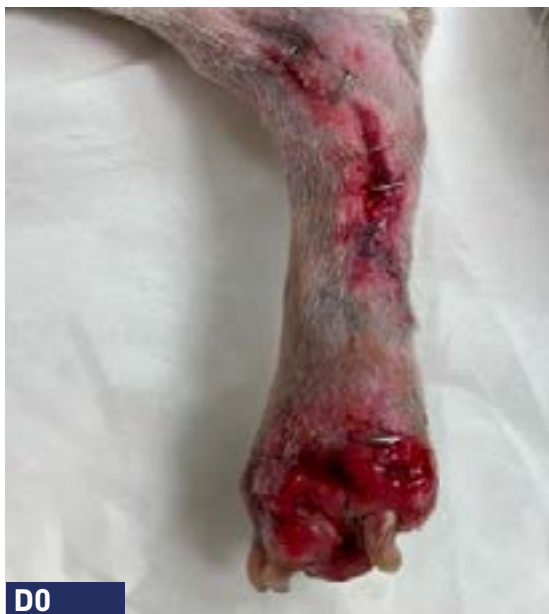Plan de acción:

Trastorno obsesivo compulsivo y ansiedad por separación:
gabapentina, fluoxetina y Zylkene
Automutilación: PHOVIA + antibióticos + antiinflamatorio.

Duración:

5 semanas.

HERIDA TRAUMÁTICA



Anamnesis: Perro.

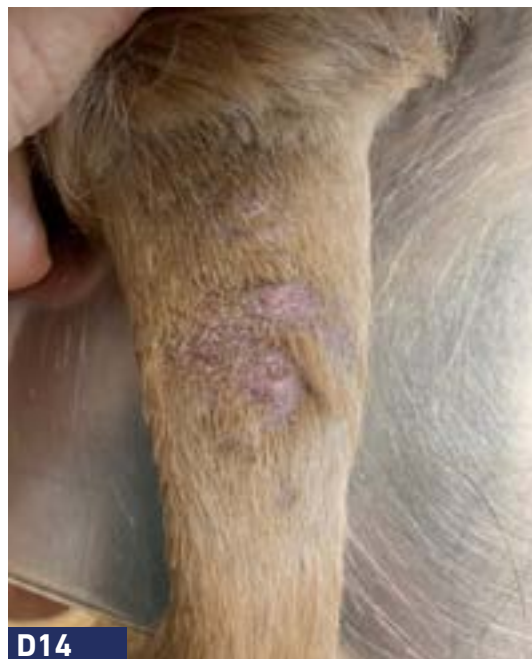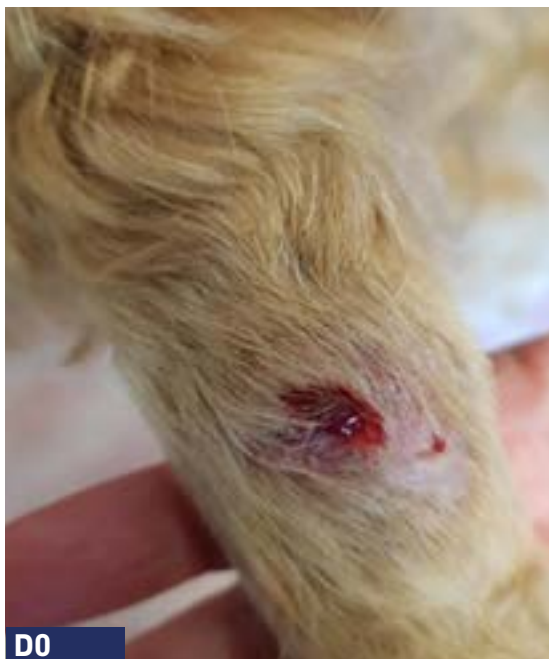Razón principal de consulta: Herida tras atropello.

Plan de acción: PHOVIA + antibiótico.

Duración: 3 semanas.



HERIDA TRAUMÁTICA



Anamnesis: Perro Cocker Spaniel Americano, 5 años, con hipotiroidismo.

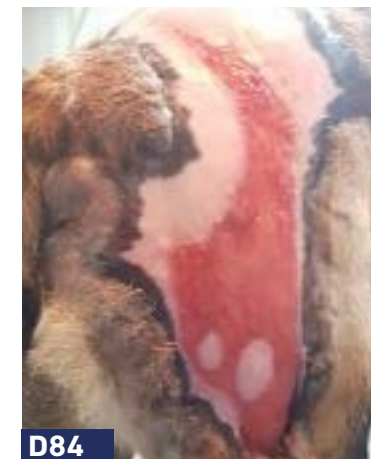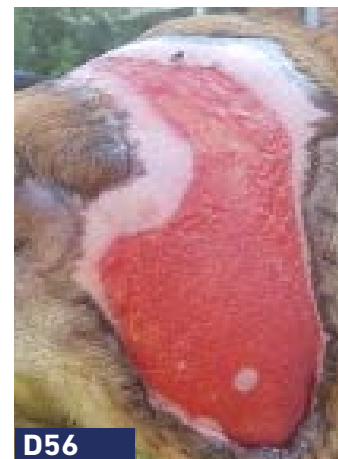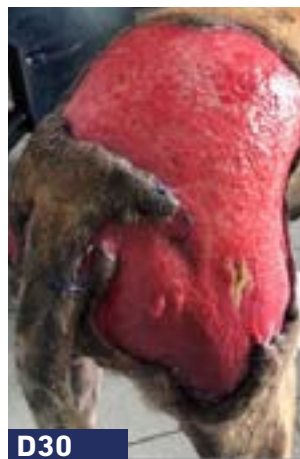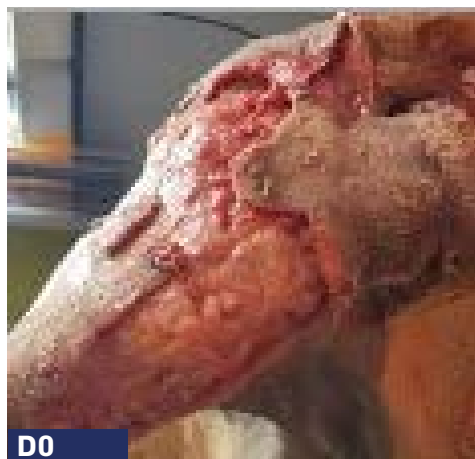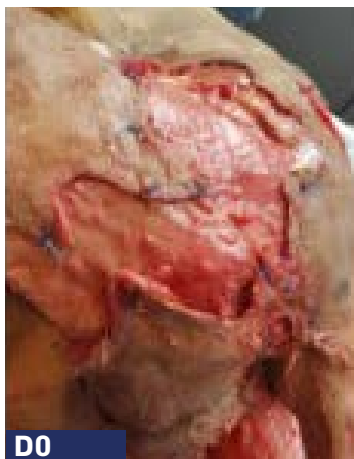Razón principal de consulta: Absceso crónico de la cola con respuesta parcial a antibióticos sistémicos y antisépticos tópicos.

Plan de acción: PHOVIA (Único abordaje terapéutico).

Duración: 2 semanas.



HERIDA TRAUMÁTICA



Anamnesis: Perro Pastor Belga.

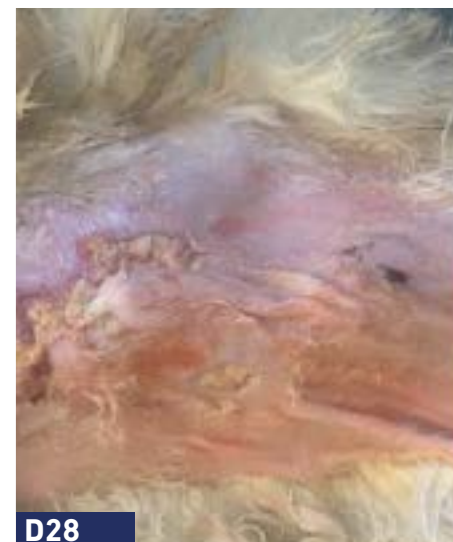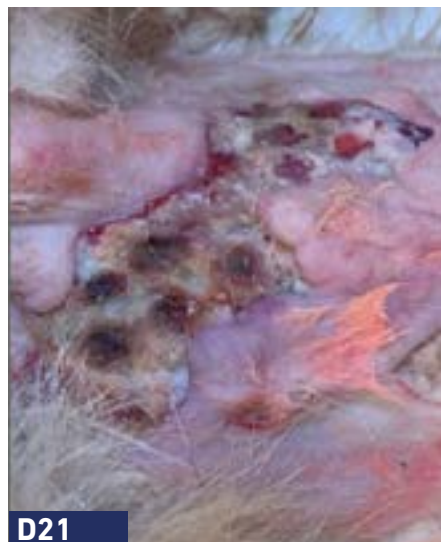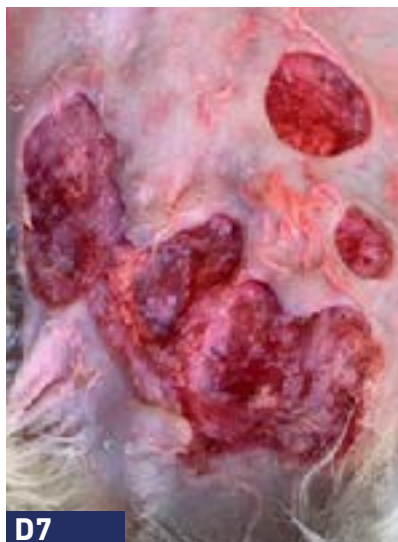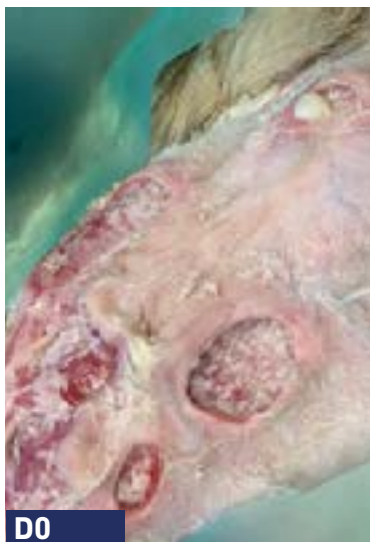Razón principal de consulta: Herida traumática extensa y necrótica por mordedura de gato.

Desbridamiento quirúrgico inicial y gestión por segunda intención.

Plan de acción: PHOVIA (Único abordaje terapéutico).

Duración: 15 semanas.

HERIDA TRAUMÁTICA



Anamnesis:

Conejo, 3 años.

Razón principal de consulta: Abscesos subcutáneos y ulceración dérmica (escaldadura por orina).
Inicialmente gestionando quirúrgicamente.

Citología:

Crecimiento de Staphylococcus coagulasa negativo y Streptococcus alfa hemolítico en medio enriquecido.

Plan de acción:

PHOVIA + enrofloxacina.

Duración:

4 semanas.



Material promocional
dirigido a veterinarios

Referencias:

Ferroni L., et al. (2020), Marchegiani A., et al. (2019), Salvaggio A., et al. (2020), Marchegiani, A., Spaterna A., et al. (2021), Marchegiani A., Fruganti. A., et al. (2021), Marchegiani A., et al. (2018), Apostolopoulos N., Mayer U.,(2020), Marchegiani, A., et al. (2020).