

# EXPERIENCIAS CLÍNICAS DERMATOLOGÍA




[www.vetoquinol.es](http://www.vetoquinol.es)



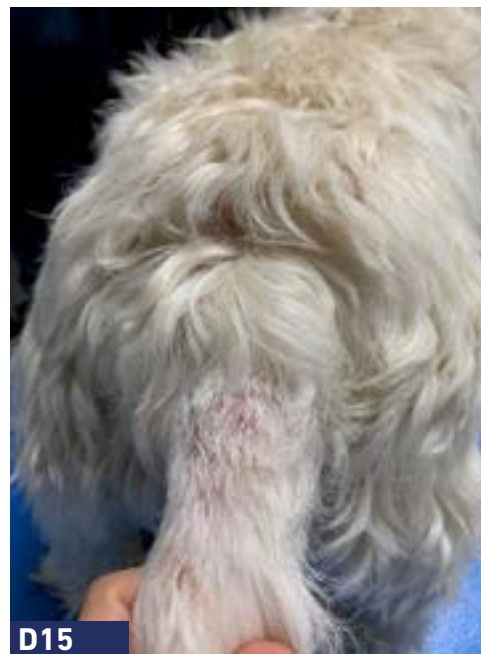
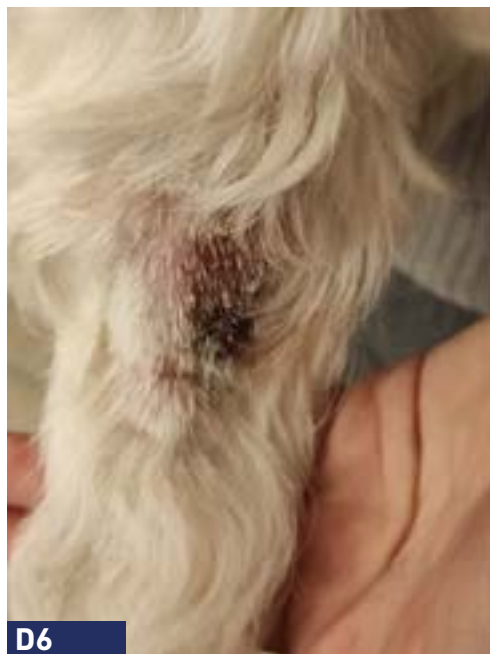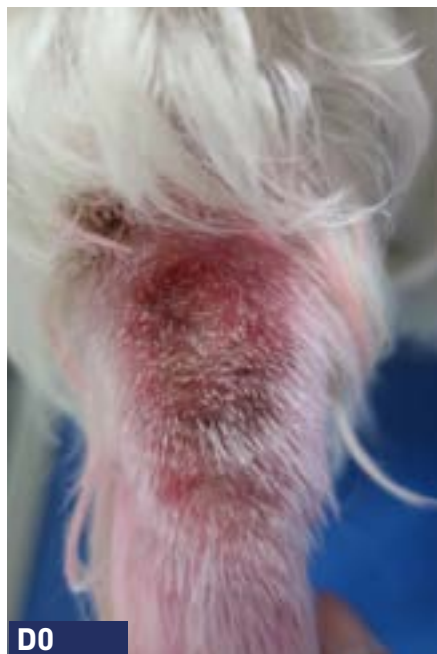# ÍNDICE

## DERMATOLOGÍA CANINA



## DERMATOLOGÍA FELINA





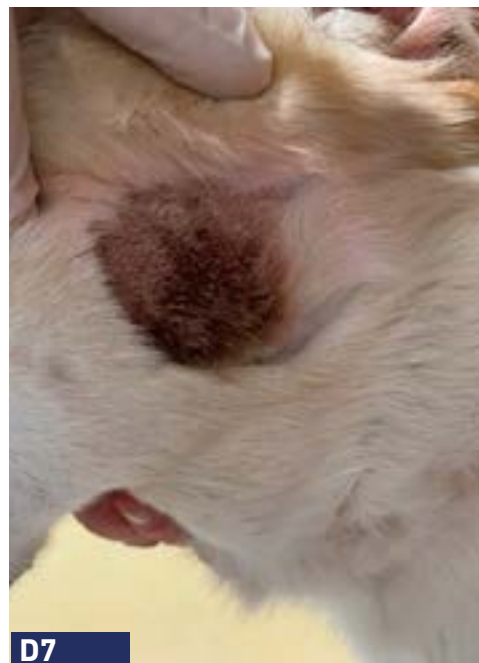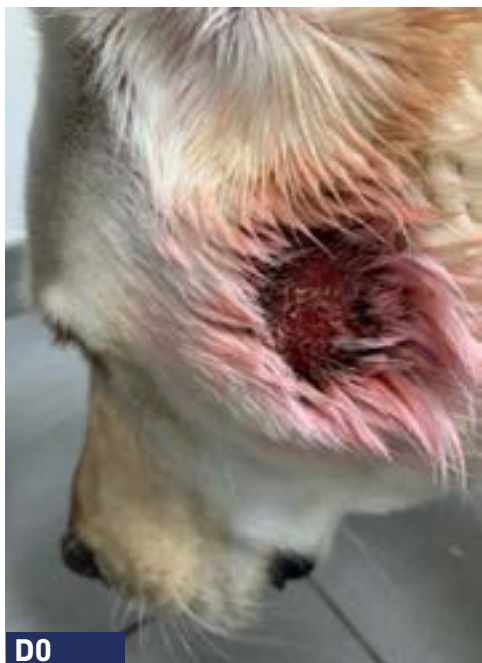**Anamnesis:**

Perro West Highland White Terrier de 6 años con dermatitis atópica actualmente tratado con oclacitinib + champús.

**Razón principal de consulta:** Dermatitis piotraumática de la cola.

**Abordaje:** Phovia + oclatinib + champú antiséptico.

**Duración:** 2 semanas.



**Anamnesis:**

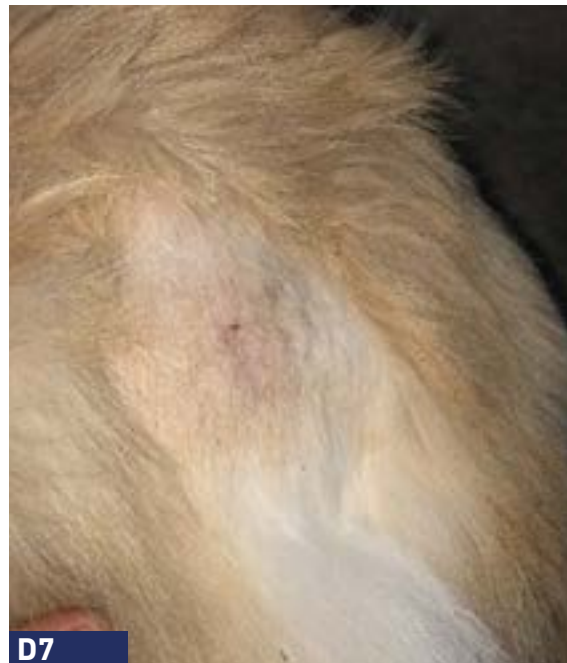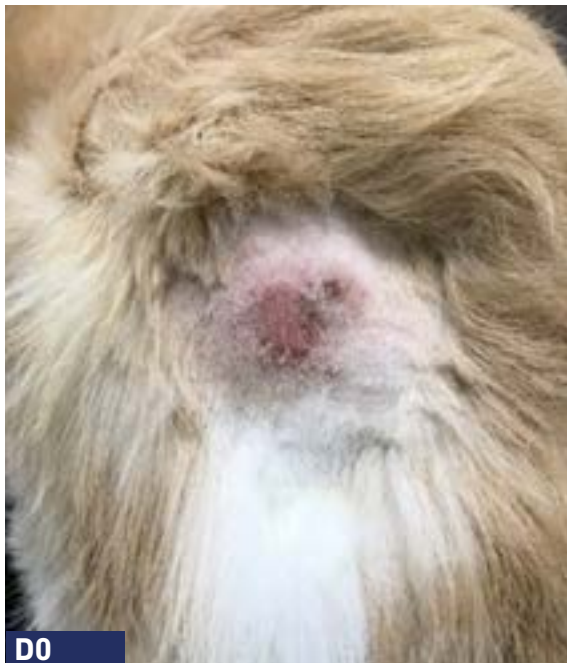Perro Labrador de 5 años con dermatitis atópica actualmente tratado con lokivetmab y oclacitinib.

**Razón principal de consulta:** Dermatitis piotraumática aguda recurrente y recidivante (el tratamiento tópico antimicrobiano y antiinflamatorio no lo tolera)

**Abordaje:** PHOVIA + lokivetmab + oclacitinib.

**Duración:** 2 semanas.

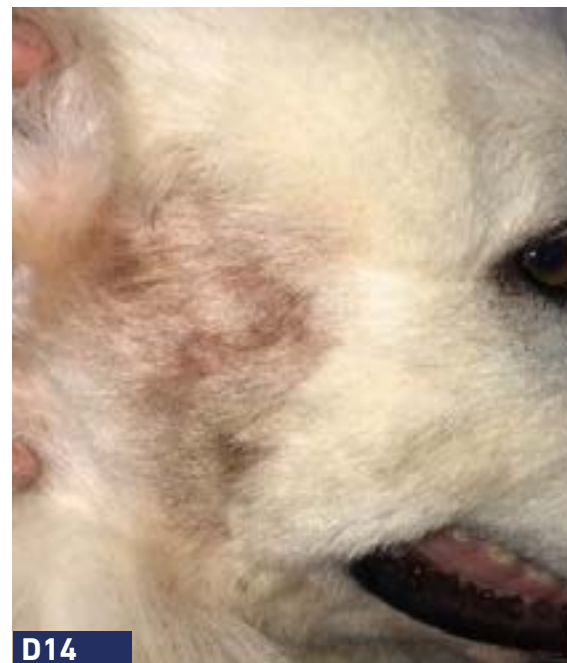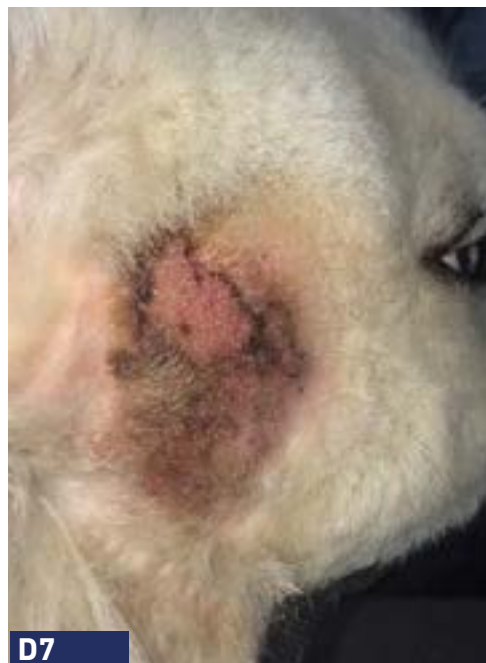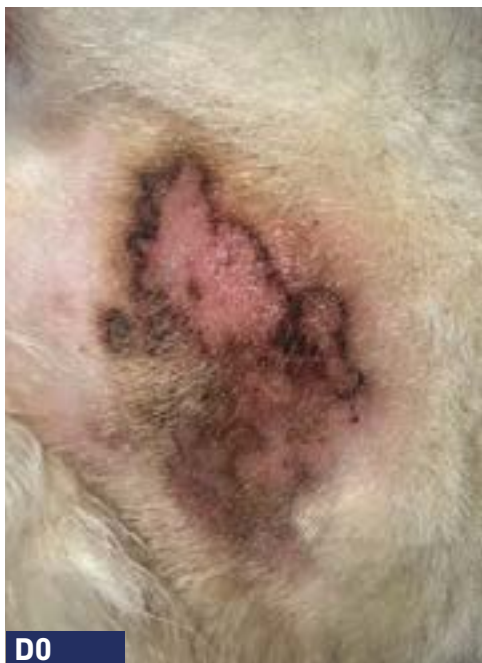**Seguimiento:** Sin recaída en 2 meses.



- Anamnesis:** Perro mestizo macho, 3 años, sin historial dermatológico relevante.
- Razón principal de consulta:** Dermatitis piotraumática (zona del sacro).
- Abordaje:** PHOVIA (Único abordaje terapéutico).
- Duración:** 1 semana.



## DERMATITIS PIOTRAUMÁTICA



**Anamnesis:** Perro pastor de Maremma, macho, 4 años, sin historial dermatológico relevante.

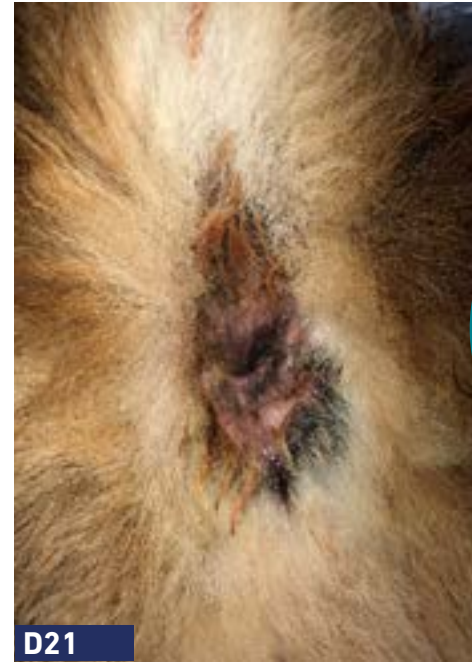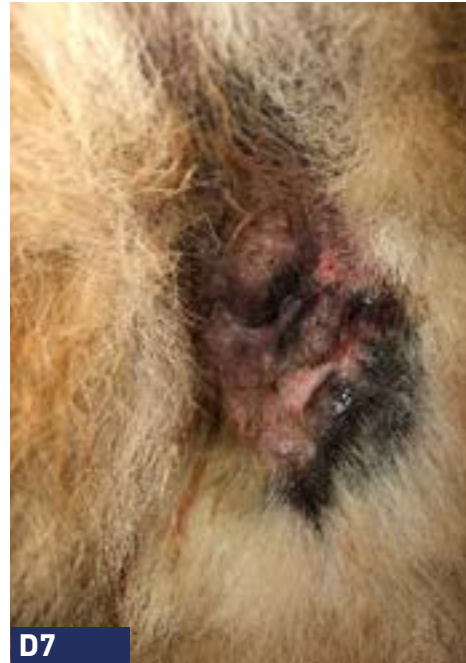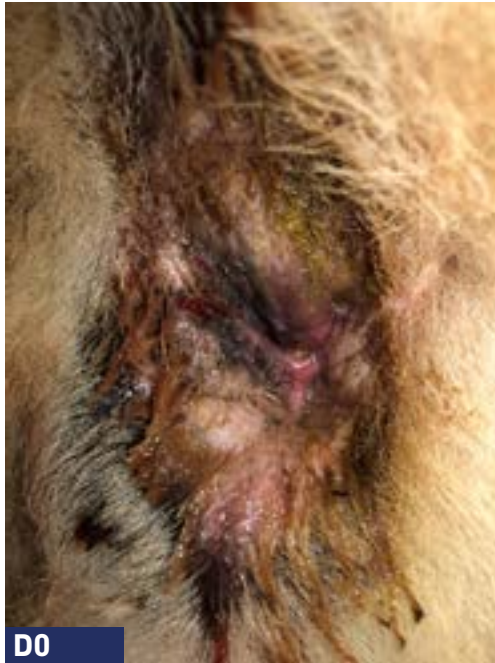**Razón principal de consulta:** Dermatitis piotraumática (zona cabeza-cuello).

**Abordaje:** PHOVIA (Único abordaje terapéutico).

**Duración:** 2 semanas.



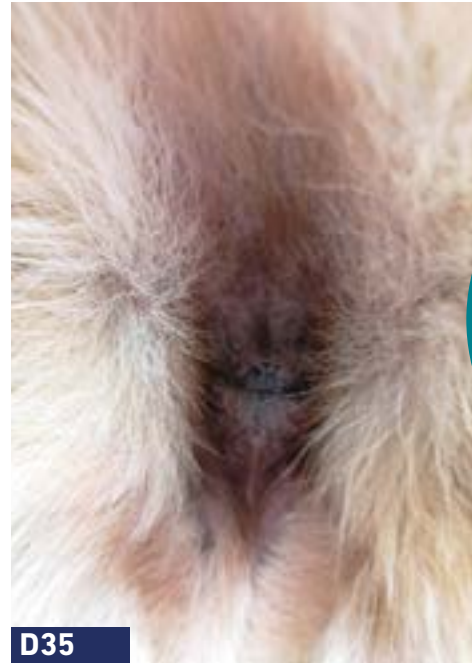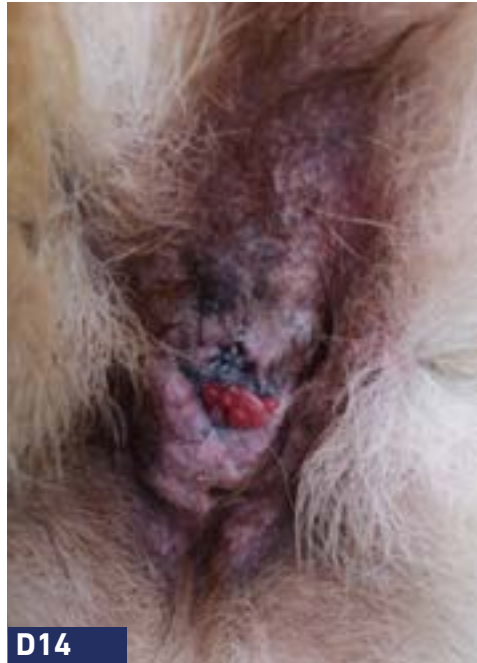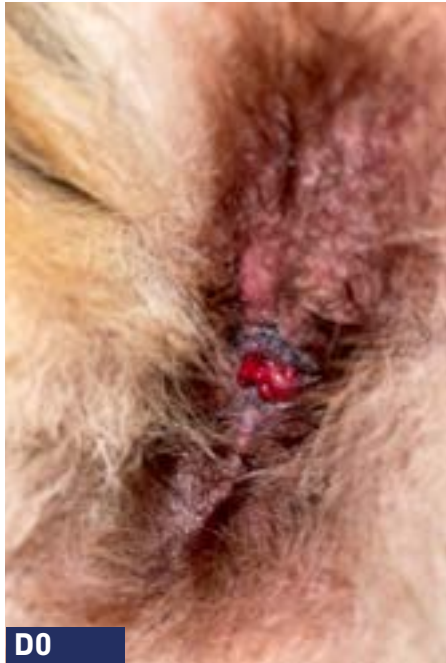## FURUNCULOSIS/FÍSTULAS PERIANALES



Puntualmente, si el caso lo requiere, Phovia debe continuarse al menos 1 o 2 semanas después de la resolución clínica

- Anamnesis:** Perro Pastor Alemán de 7 años con trastornos digestivos crónicos y fístula perianal.
- Razón principal de consulta:** Fístula perianal crónica que responde parcialmente a ciclosporina y tacrolimus.
- Abordaje:** PHOVIA + ciclosporina (2 mg/kg/SID) + tacrolimus (días alternos).
- Duración:** 3 semanas.
- Seguimiento:** En la semana 3 se observó una cicatrización completa. Debido a la falta de cumplimiento por parte del propietario, la aplicación de Phovia se detuvo en la semana 3. En la semana 9 se observa una recaída de la afección.

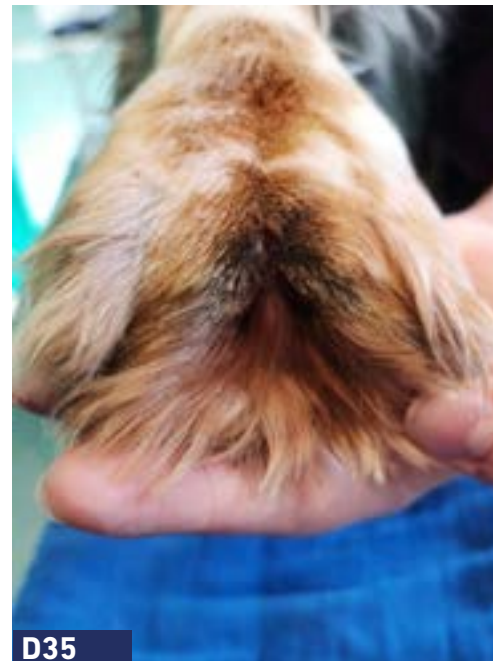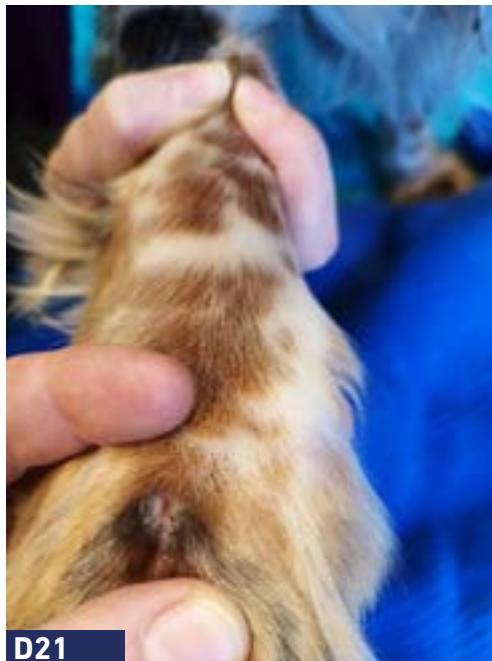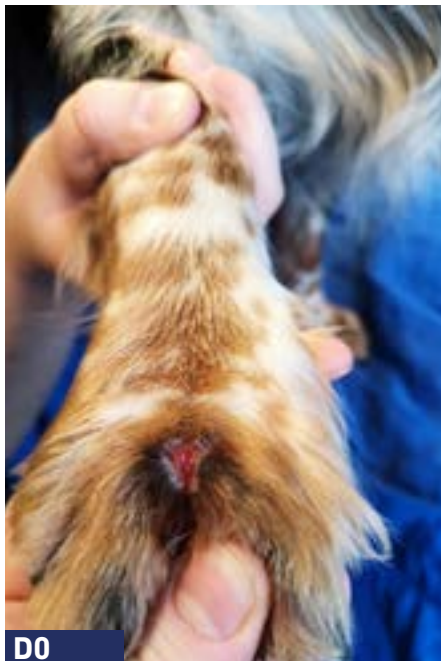## FURUNCULOSIS/FÍSTULAS PERIANALES



"PHOVIA puede integrarse como parte de la terapia multimodal en el tratamiento de las fístulas perianales y permite reducir la administración de otros fármacos"

- Anamnesis:** Perro Pastor Alemán de 5 años con trastornos digestivos crónicos y fistula perianal.
- Razón principal de consulta:** Fístula perianal crónica que responde parcialmente a ciclosporina, tacrolimus y dieta hipoalérgica.
- Abordaje:** PHOVIA + ciclosporina (8 mg/kg/SID) + tacrolimus.
- Duración:** 5 semanas.
- Seguimiento:** Al final de las 5 semanas, el perro estaba completamente curado, y se redujo la ciclosporina a dos veces por semana.





**Anamnesis:**

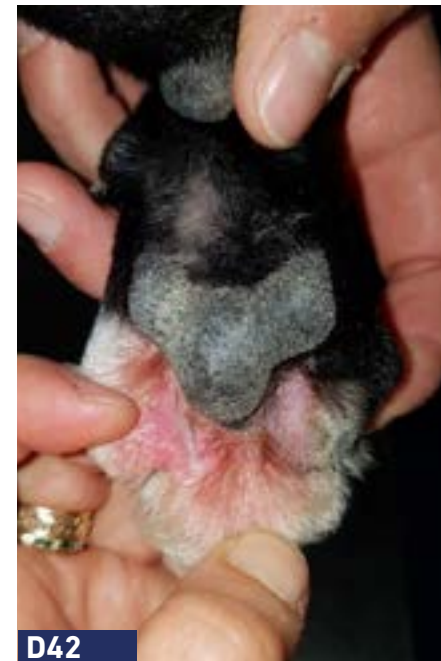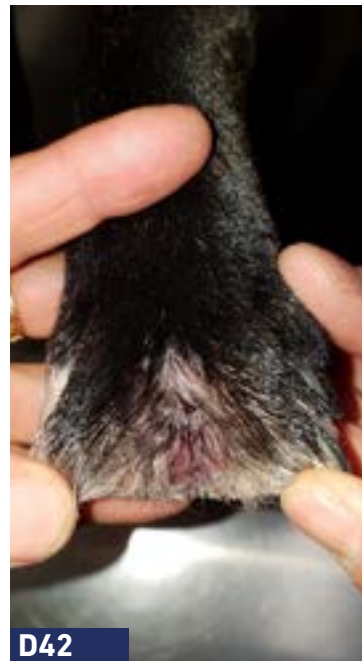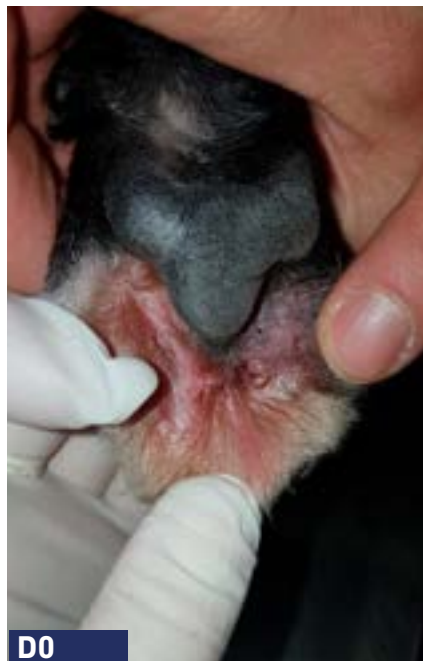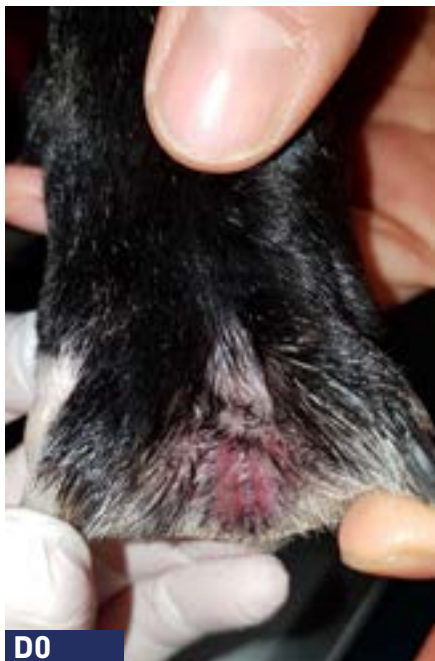
Perro Cocker Inglés de 4 años con furunculosis interdigital secundaria a cuerpo extraño (espiga), con evolución de 1,5 años.

**Razón principal de consulta:** Furunculosis interdigital crónica recidivante.

**Abordaje:** PHOVIA + champú antiséptico.

**Duración:** 2 semanas.

**Seguimiento:** Sin recaídas en 3 meses después de suspender PHOVIA.



**Anamnesis:**

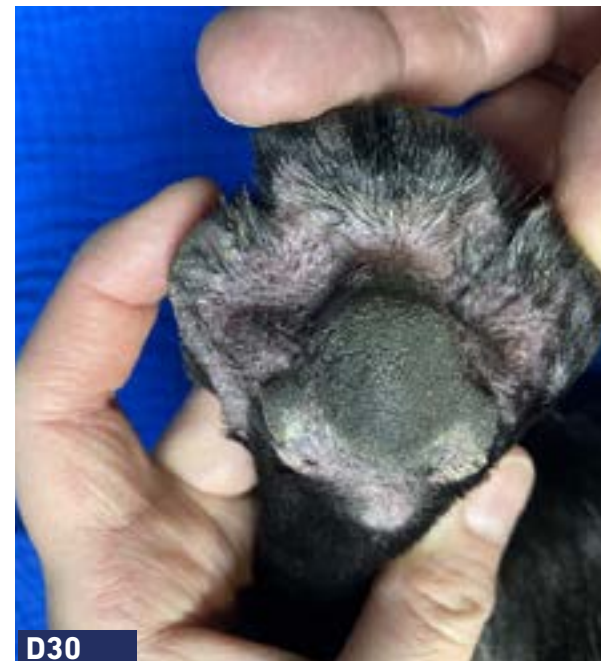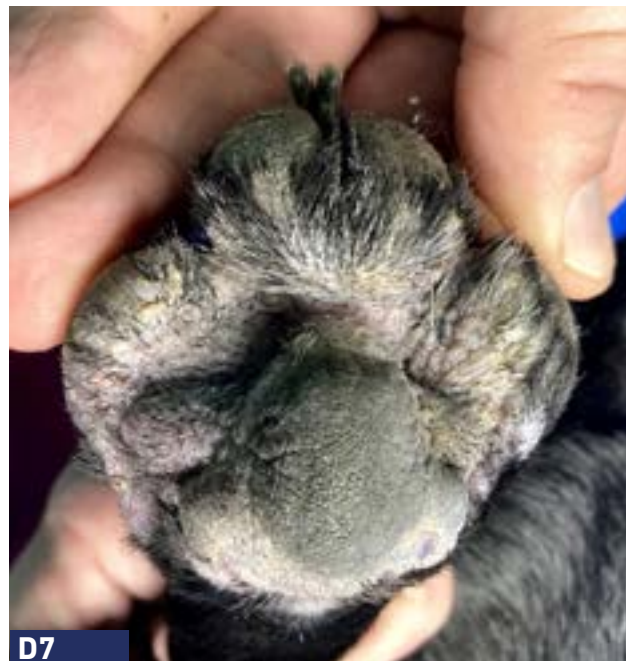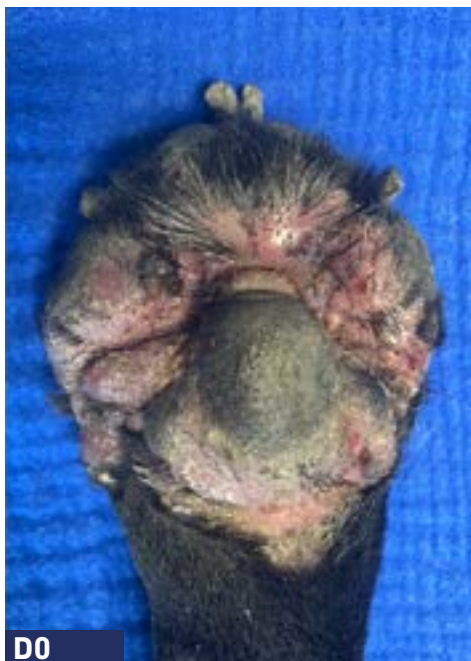Perro Staffordshire Bull Terrier de 5 años con furunculosis interdigital crónica y pododermatitis.

**Razón principal de consulta:** Furunculosis interdigital.

**Abordaje:** PHOVIA (Único abordaje terapéutico).

**Duración:** 6 semanas.





**Anamnesis:**

Perro Bulldog Francés de 2 años con dermatitis atópica severa actualmente tratado con oclacitinib.

**Razón principal de consulta:** Furunculosis interdigital presente durante 2 semanas.

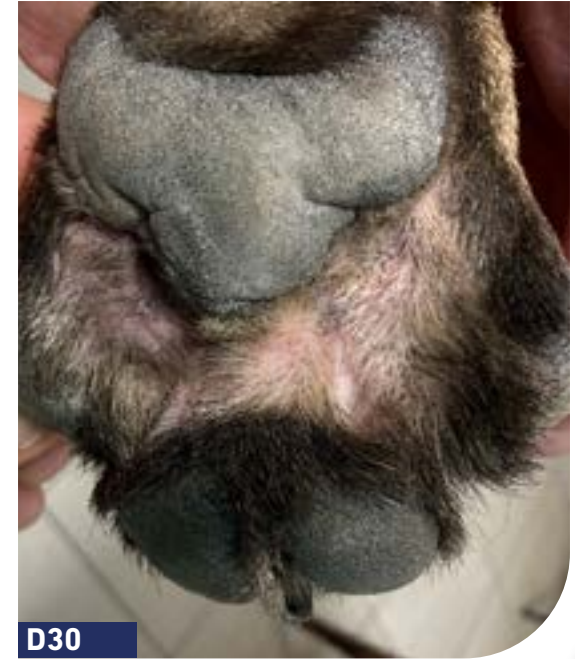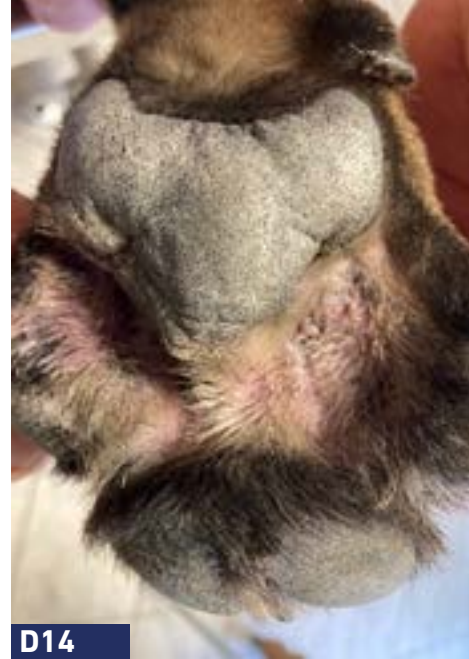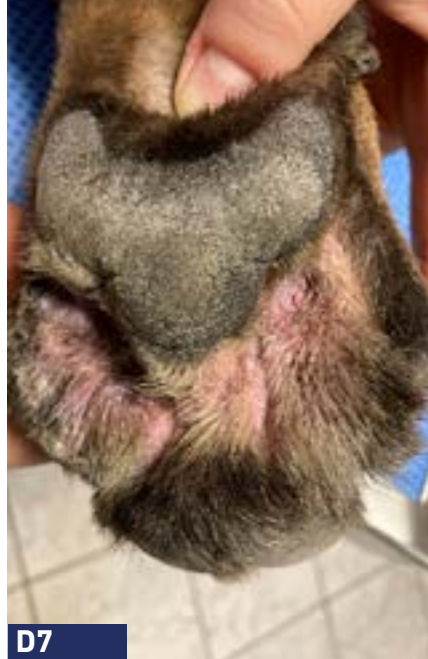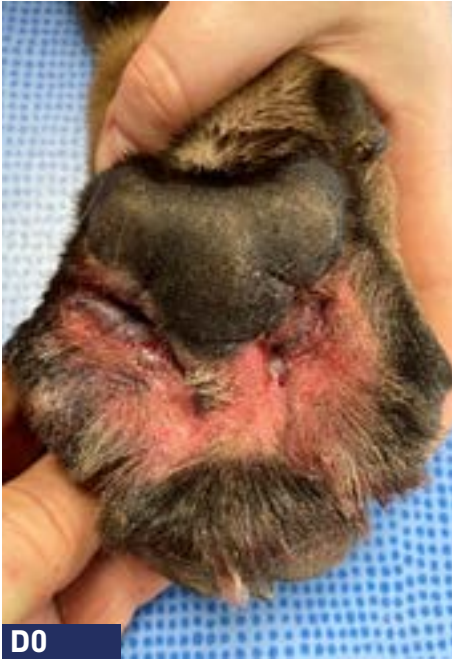**Abordaje:**

PHOVIA + champús antisépticos + oclatinib.

**Duración:**

4 semanas.





**Anamnesis:**

Perro Bull Mastiff de 2 años con pododermatitis evolucionando durante 1 año.

**Razón principal de consulta:** Furunculosis interdigital crónica que responde parcialmente a antibióticos sistémicos, antisépticos tópicos, esteroides y oclacitinib.

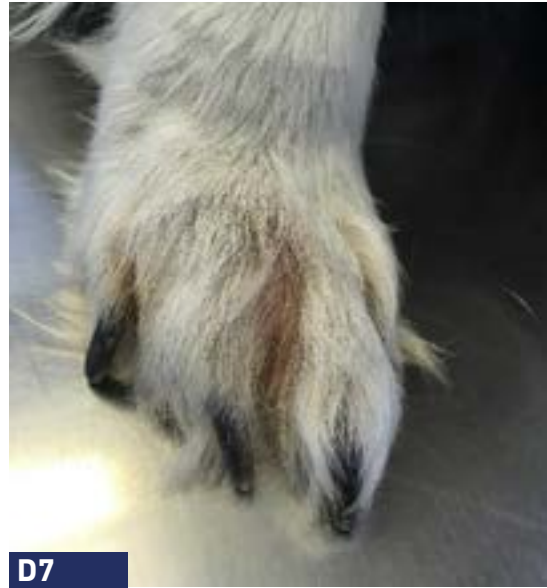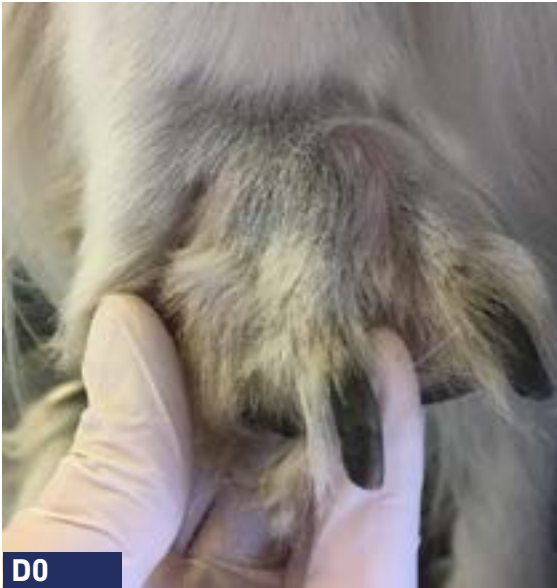**Abordaje:**

PHOVIA + champús antisépticos.

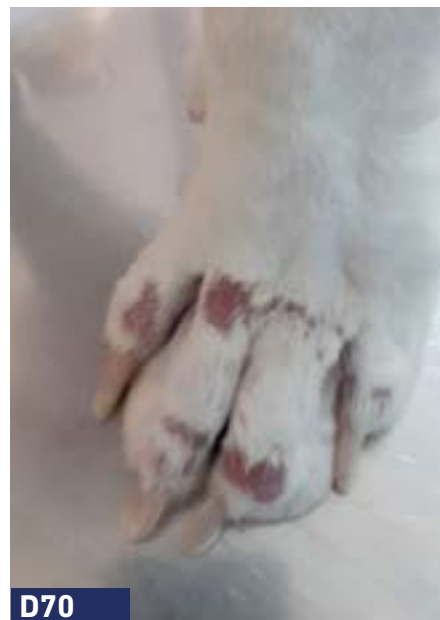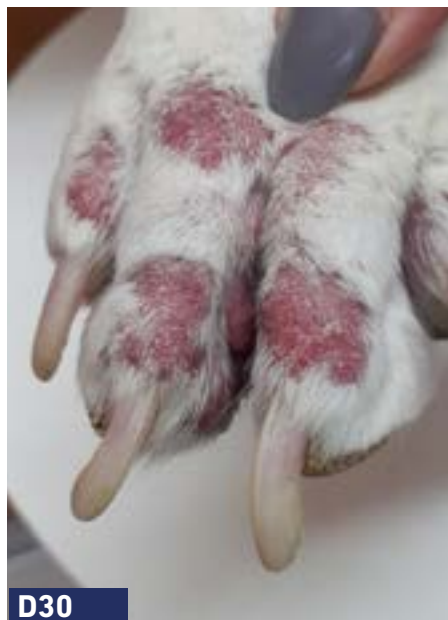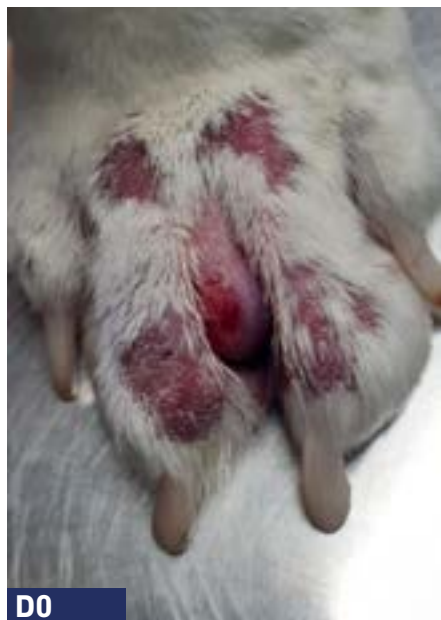**Duración:**

4 semanas.





- Anamnesis:** Perro Border Collie de 10 años con leishmaniosis.
- Razón principal de consulta:** Furunculosis crónica recurrente presente durante 6 años. Varios ciclos de antibióticos + cortisona y varias intervenciones quirúrgicas con resultado parcial.
- Abordaje:** PHOVIA (Único abordaje terapéutico).
- Duración:** 2 semanas.
- Seguimiento:** Después de 1 semana, el propietario informó que Speedy había podido apoyar la pata (previamente no). Clínicamente, la inflamación se redujo en aprox. 50% y sólo se observó un dolor mínimo a la palpación.



**Anamnesis:**

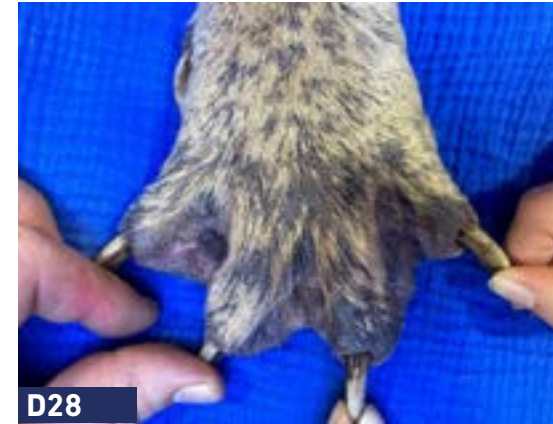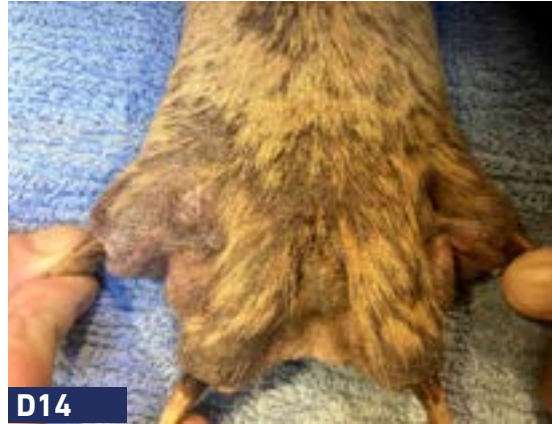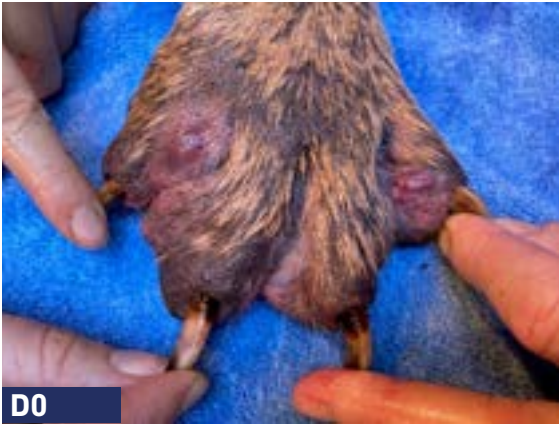
Perro Boxer de 4 años con dermatitis atópica y furunculosis interdigital crónica recidivante en tratamiento actualmente con lokivetmab e inmunoterapia específica con alérgenos. El perro es tratado regularmente con esteroides orales para controlar la pododermatitis.

**Razón principal de consulta:** Furunculosis interdigital crónica.

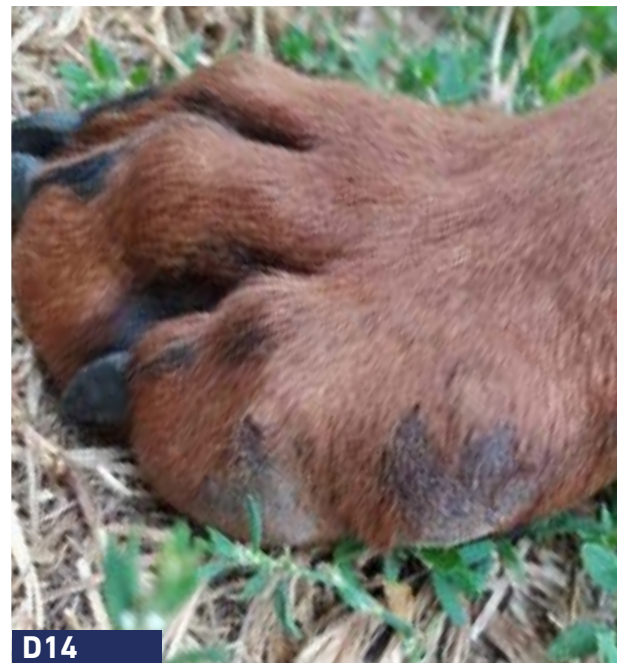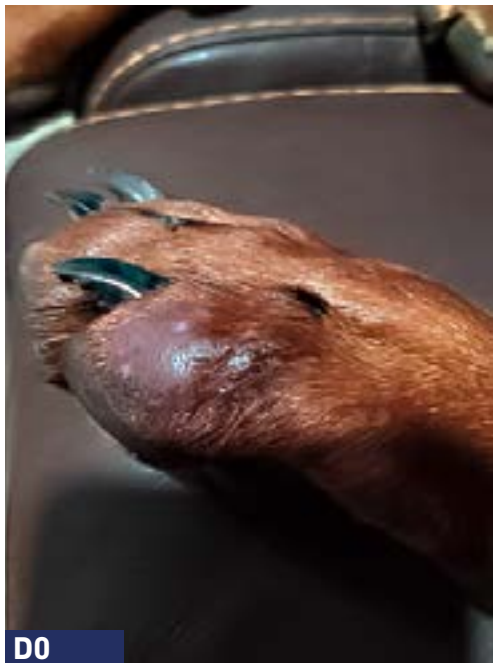**Abordaje:** PHOVIA + lokivetmab.

**Duración:** 10 semanas.

## FURUNCULOSIS INTERDIGITAL/PODODERMATITIS



- Anamnesis:** Perro Mastín Italiano de 2 años con pododermatitis crónica, presente 8 meses.
- Razón principal de consulta:** Furunculosis interdigital crónica que responde a antibióticos sistémicos, antisépticos tópicos y esteroides, pero recae cada 4 semanas después del tratamiento.
- Abordaje:** PHOVIA + champús antisépticos.
- Duración:** 4 semanas.
- Seguimiento:** Sin recaídas después de 2 meses después del último tratamiento con PHOVIA.



**Anamnesis:** Perro Doberman, 5 años.

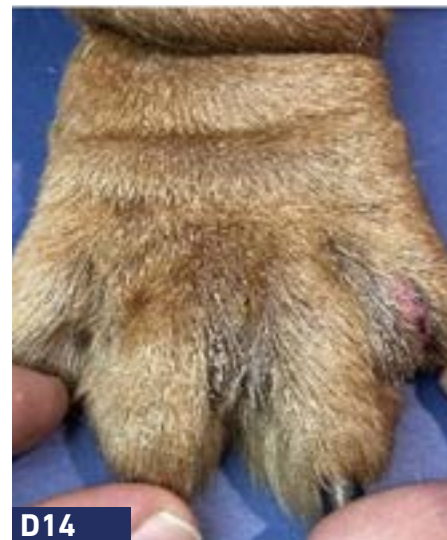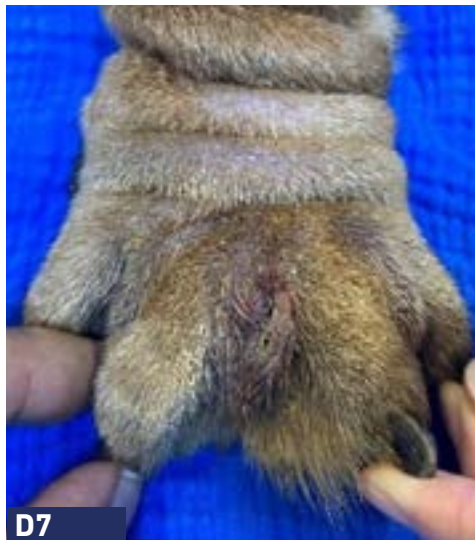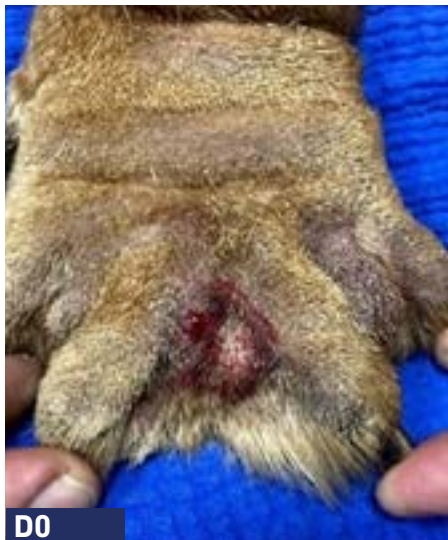**Razón principal de consulta:** Pododermatitis.

**Plan de acción:** PHOVIA (Único abordaje terapéutico).

**Duración:** 4 semanas.



**FURUNCULOSIS INTERDIGITAL/PODODERMATITIS**



**Anamnesis:**

Perro Bulldog inglés, 2 años.

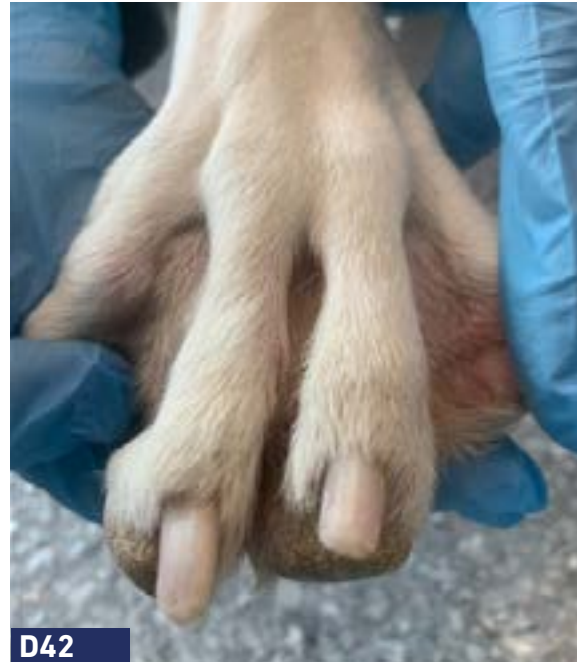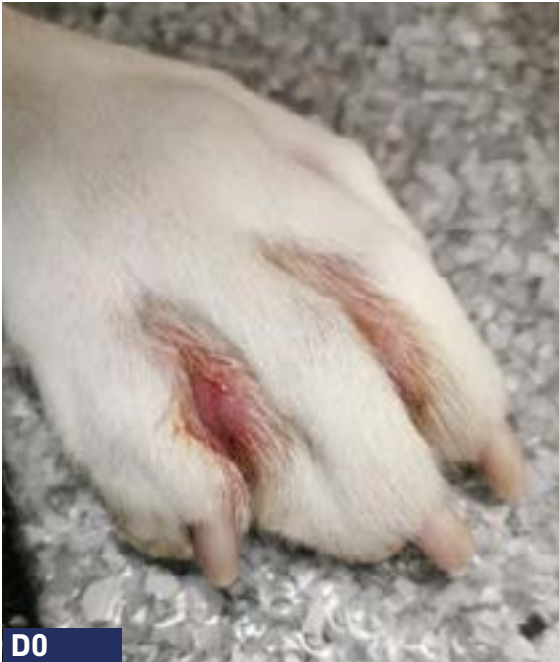**Razón principal de consulta:** Furunculosis interdigital crónica recurrente cada 4-6 semanas, con respuesta parcial a antibióticos sistémicos y antisépticos tópicos.

**Plan de acción:** PHOVIA + champú antiséptico (una vez por semana).

**Duración:** 6 semanas.

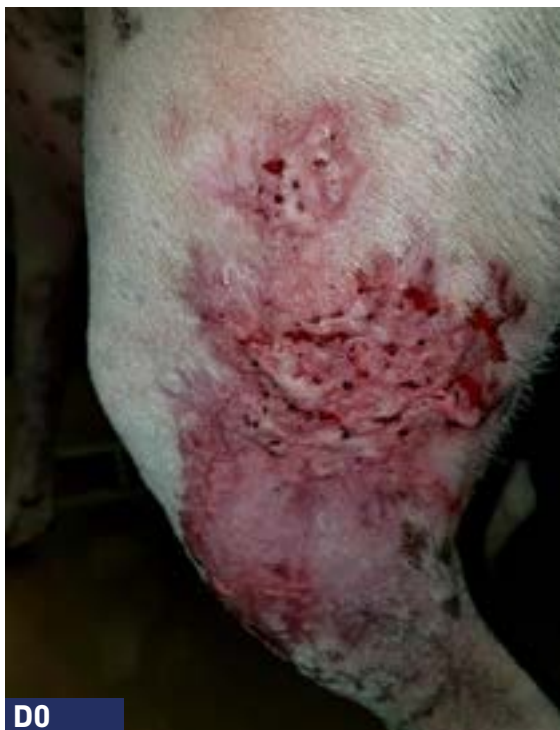**Seguimiento:** Sin recidivas al mes de la última aplicación de PHOVIA.

**FURUNCULOSIS INTERDIGITAL/PODODERMATITIS**

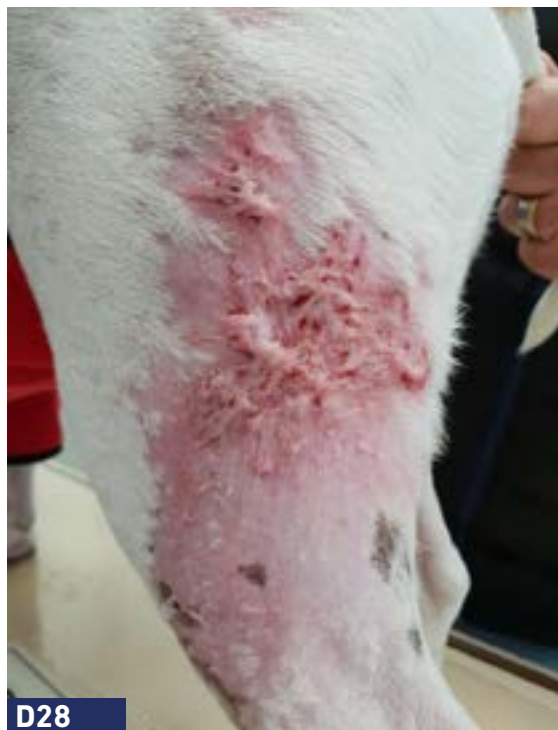

- Anamnesis:** Perro cruce de bóxer, hembra esterilizada, 5 años, con dermatitis atópica (prurito u otitis recurrentes).
- Razón principal de consulta:** Furunculosis interdigital recurrente, respuesta temporal a antibióticos y corticoides sistémicos y tópicos.
- Citología:** Inflamación piogranulomatosa con cocos y bacilos.
- Plan de acción:** PHOVIA (Único abordaje terapéutico).
- Duración:** 6 semanas.

**PIODERMA PROFUNDA**



**D0**



**D28**

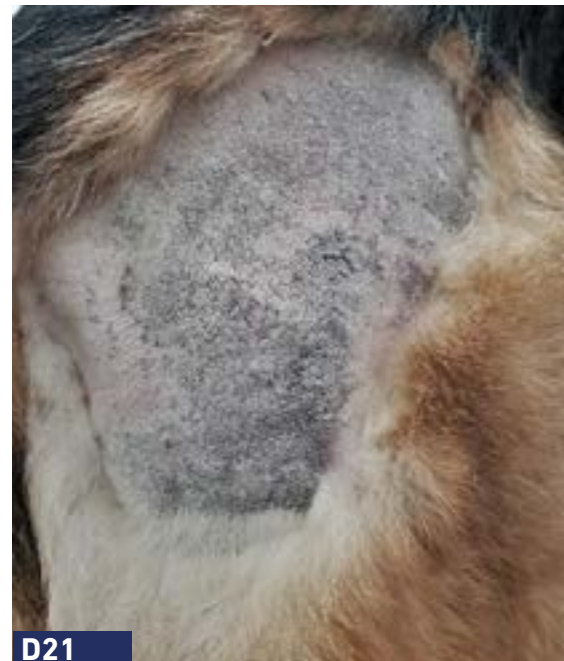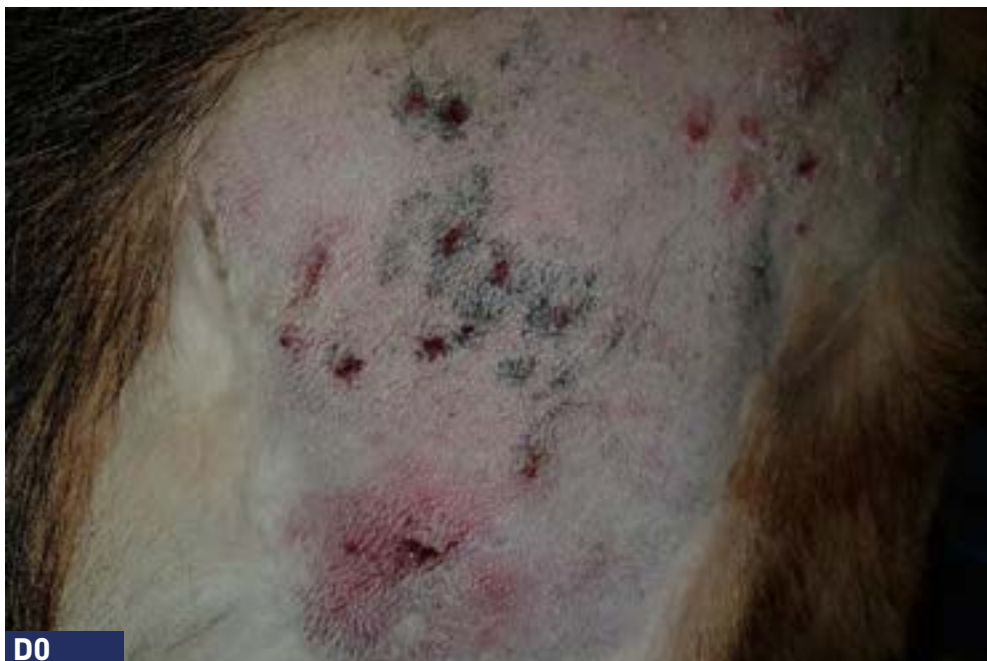**Anamnesis:** Perro de 4 años con pioderma profunda.

**Razón principal de consulta:** Pioderma profunda crónica en las extremidades que no responde al tratamiento con antibióticos.

**Abordaje:** PHOVIA (Único abordaje terapéutico).

**Duración:** 4 semanas.

**PIODERMA PROFUNDA**



**Anamnesis:** Perro Pastor Alemán de 6 años con dermatitis atópica.

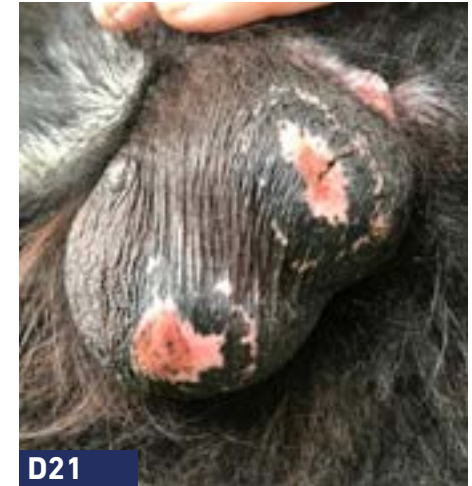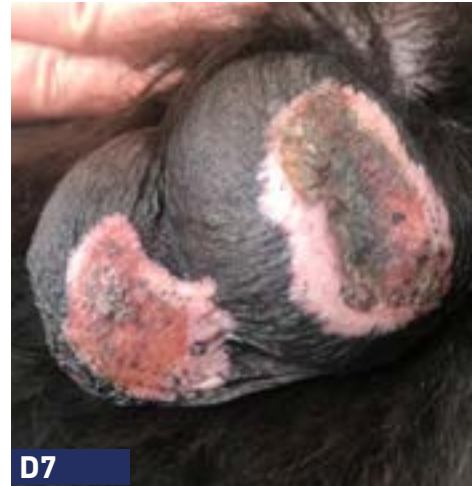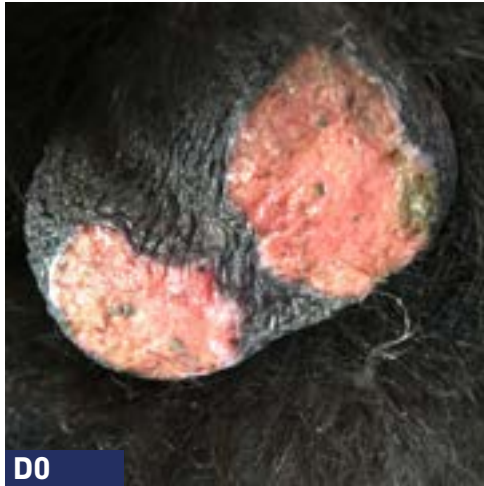**Razón principal de consulta:** Pioderma profunda multifocal.

**Abordaje:** PHOVIA + antibiótico sistémico.

**Duración:** 4 semanas (se ha observado una gran mejora en las lesiones tratadas con PHOVIA en comparación con las no tratadas).

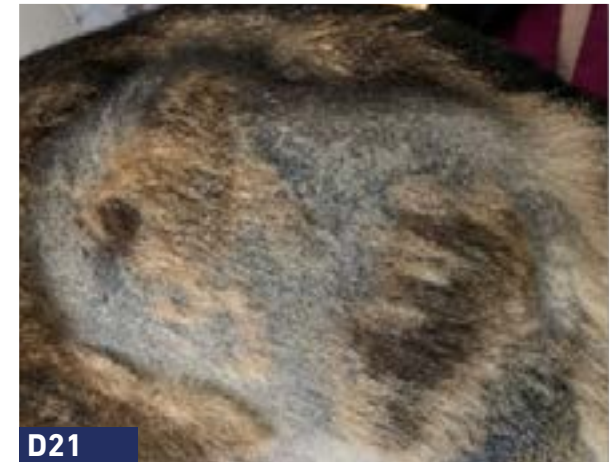
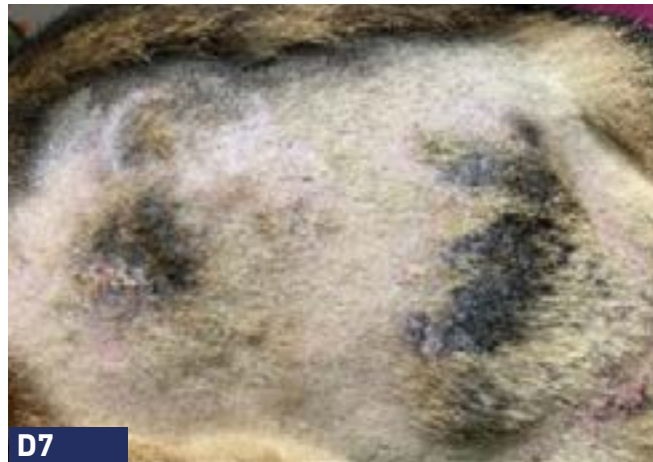
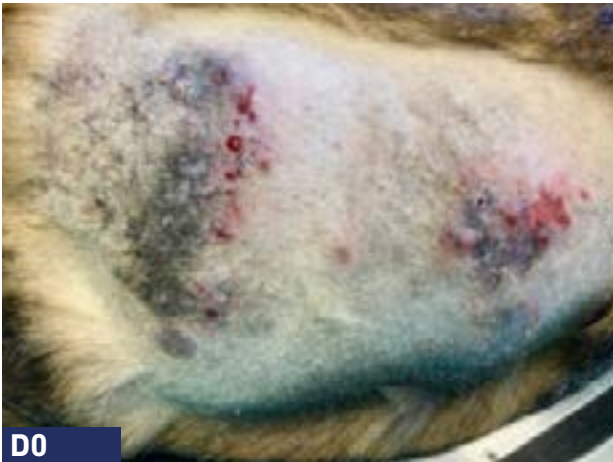## PIODERMA PROFUNDA



- Anamnesis:** Perro de 2 años de edad con escrotitis y postitis ulcerosas y dolorosas crónicas.
- Razón principal de consulta:** Escrotitis y postitis ulcerativas y dolorosas crónicas.
- Diagnóstico histopatológico:** Penfigoide benigno de mucosas. Solo se logró una remisión parcial con esteroides, ciclosporina, micofenolato de mofetilo y tetraciclina más nicotinamida. La postitis se curó completamente con nicotinamida y oclacitinib. La escrotitis no respondió al tratamiento.
- Abordaje:** PHOVIA + nicotinamida y oclacitinib.
- Duración:** 3 semanas.

**PARTE I - ÁREA DORSAL** (página siguiente Área del codo)



**Anamnesis:** Perro Pastor Belga Malinois, 7 años.

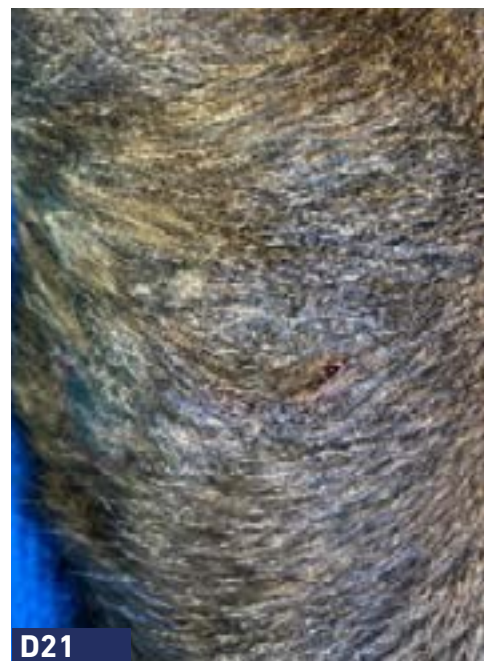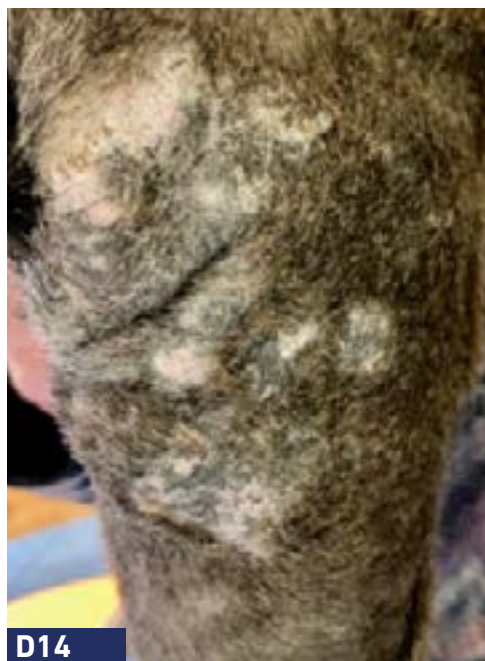**Razón principal de consulta:** Pioderma profunda. Lesiones recidivantes en dorso y codo. Previamente tratado con esteroides orales, antibióticos orales y antisépticos tópicos, obteniéndose una mejoría parcial.

**Cultivo y sensibilidad:** *Staphylococcus pseudintermedius* sensible a la mayoría de los antibióticos. La cefalexina oral provocó efectos secundarios gastrointestinales significativos por lo que se cesó tras pocos días de administración.

**Abordaje:** PHOVIA + champú antiséptico.

**Duración:** 4 semanas.

PARTE II - ÁREA DEL CODO

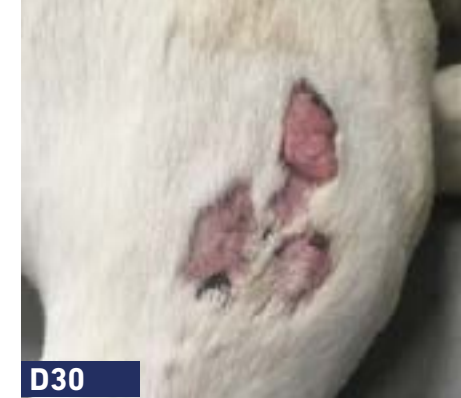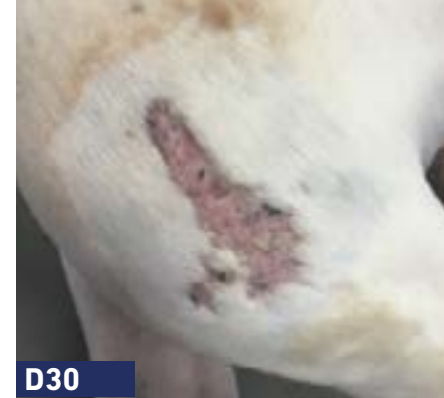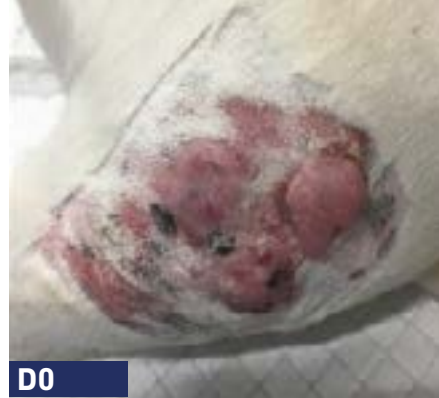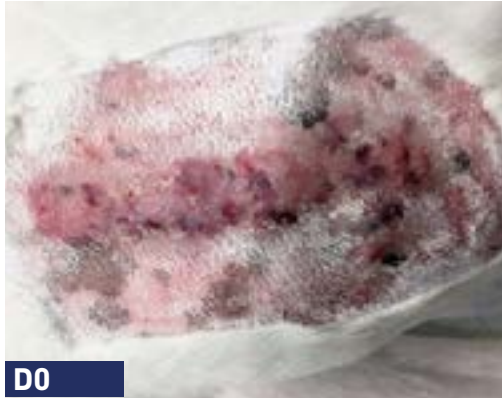


**Anamnesis:** Perro Pastor Belga Malinois, 7 años.

**Razón principal de consulta:** Pioderma profunda. Lesiones recidivantes en dorso y codo.



**PIODERMA PROFUNDA**



**Anamnesis:** Perro Boxer, 7 años, con dermatitis atópica.

**Razón principal de consulta:** Pioderma profunda. Lesiones recidivantes con respuesta parcial a antibióticos (amoxicilina/ácido clavulánico & sulfonamidas) y antisépticos tópicos. Actualmente en tratamiento con ciclosporina oral y champú antiséptico.

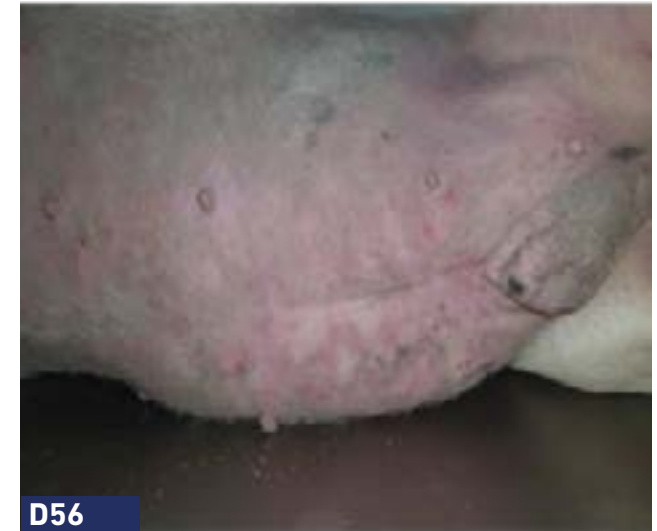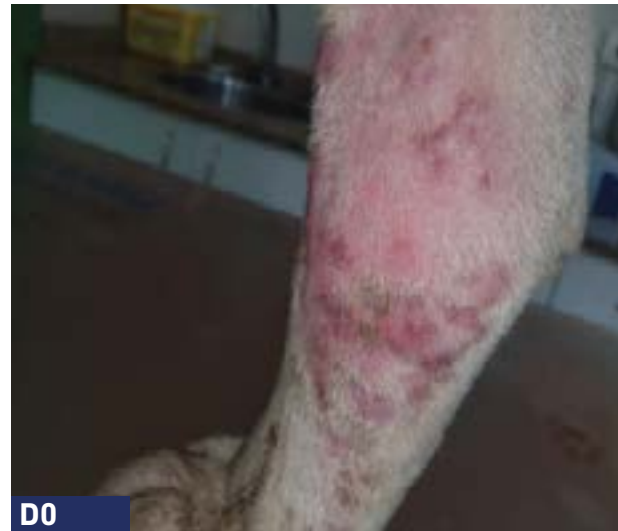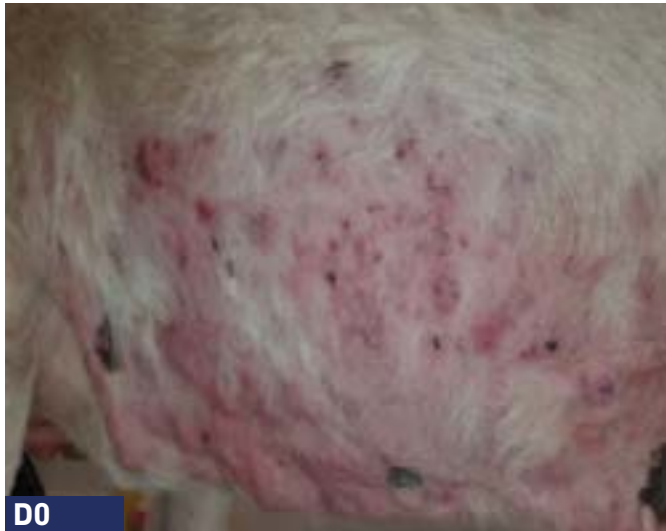**Abordaje:** PHOVIA + champú antiséptico semanal.

**Duración:** 5 semanas.





**PIODERMA PROFUNDA**



**Anamnesis:** Perro Bull Terrier, macho entero, 4 años.

**Razón principal de consulta:** Pioderma profunda recurrente. Lesiones recidivantes con respuesta parcial a antibióticos y corticosteroides. Actualmente en tratamiento con ciclosporina oral y champú antiséptico.

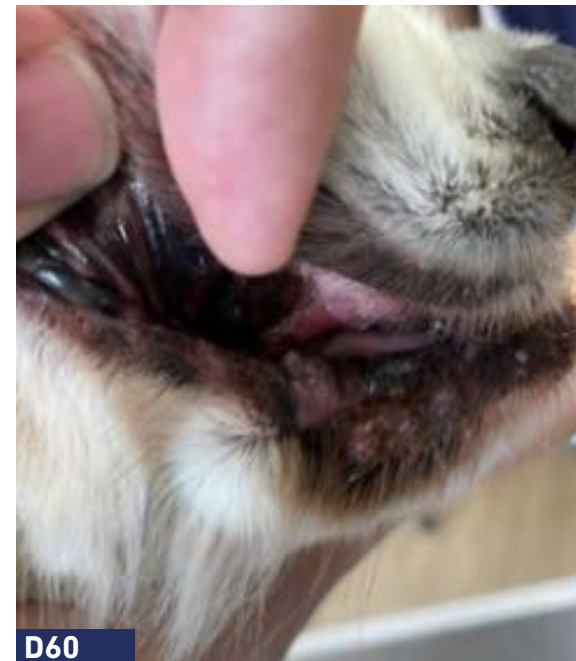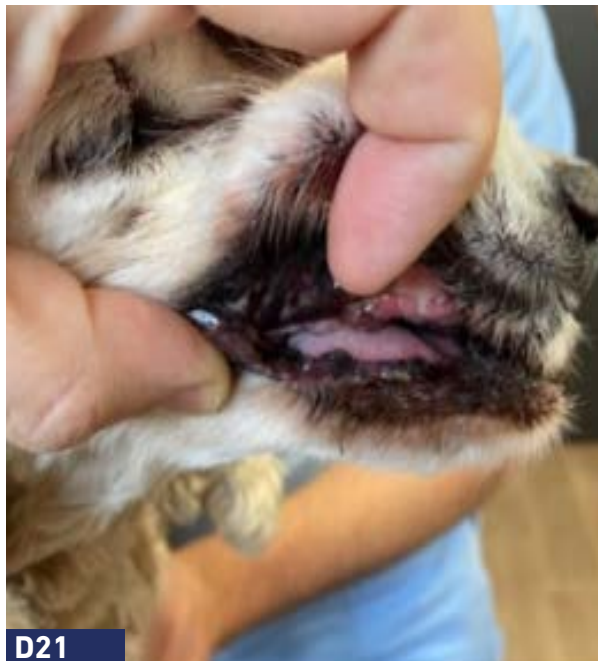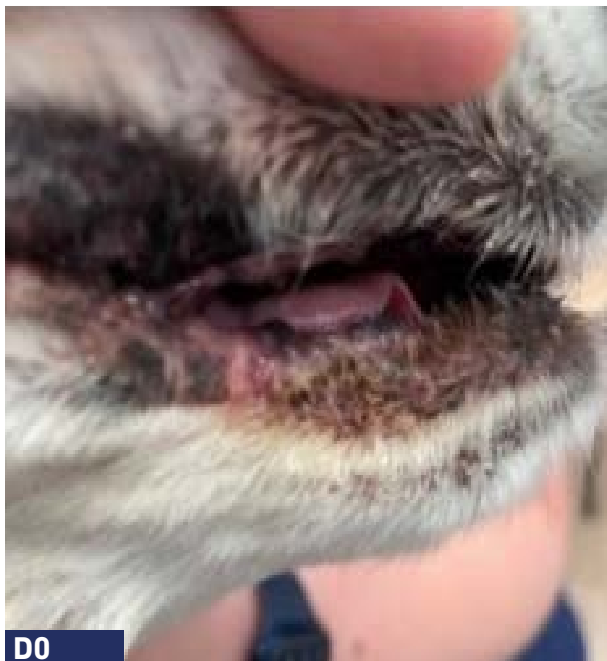**Citología:** Macrófagos espumosos muy activos, neutrófilos y eosinófilos. Se observaron pocos cocos. Unos queratinocitos de aspecto cornificado, sin evidencia de atipia como persistencia de núcleo grande, anisocitosis.

**Abordaje:** PHOVIA + amoxicilina/ac. clavulánico (2 semanas) + ciclosporina (largo plazo).

**Duración:** 8 semanas.



**PIODERMA PROFUNDA**



**Anamnesis:** Perro Cocker Spaniel, 14 años.

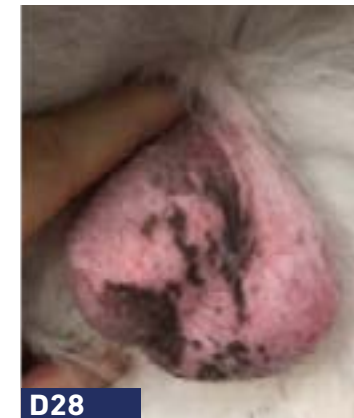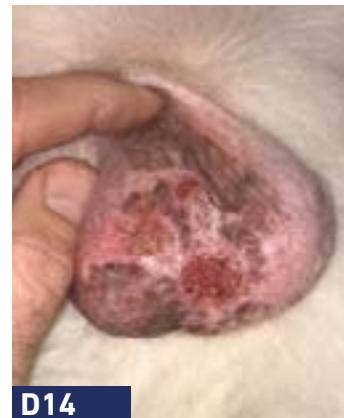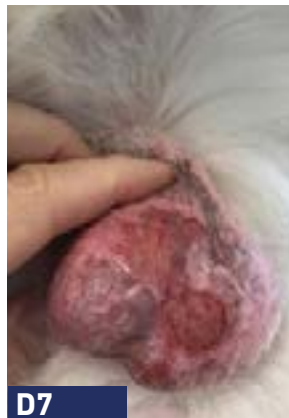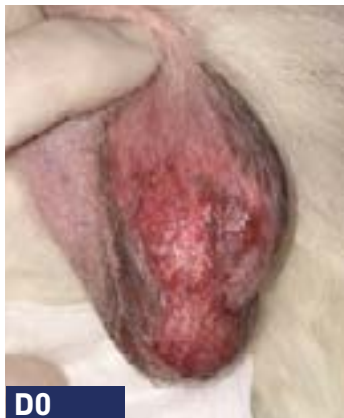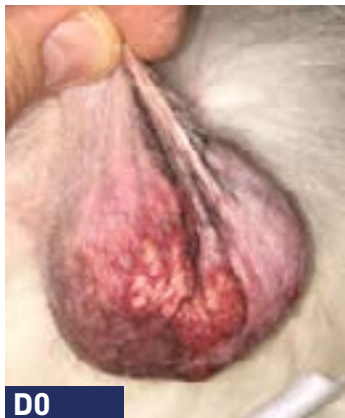**Razón principal de consulta:** Pioderma profunda recurrente. Previa queilopastia, con mejora parcial.

**Citología:** Bacilos y *Malassezia pachydermatis*.

**Abordaje:** PHOVIA (Único abordaje terapéutico).

**Duración:** 4 semanas.

## PIODERMA PROFUNDA



**Anamnesis:**

Perro mestizo, 2 años.

**Razón principal de consulta:** Pioderma profunda recurrente del escroto. Previamente tratado con amoxicilina/ac. clavulánico durante 30 días.

**Citología:**

Infiltrado inflamatorio piogranulomatoso con cocos.

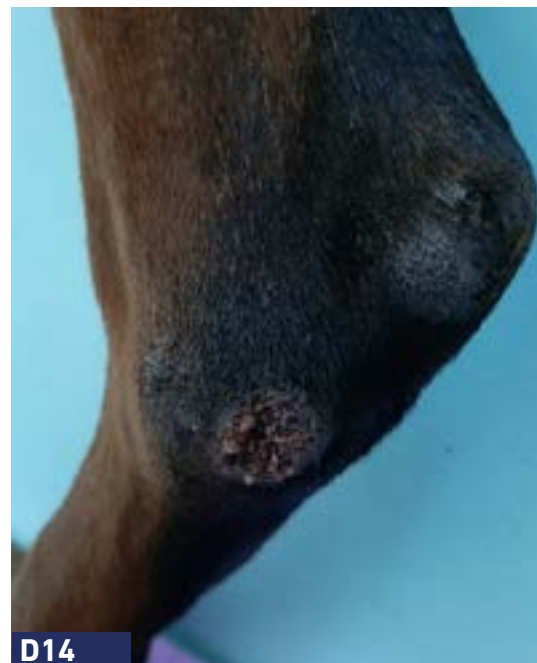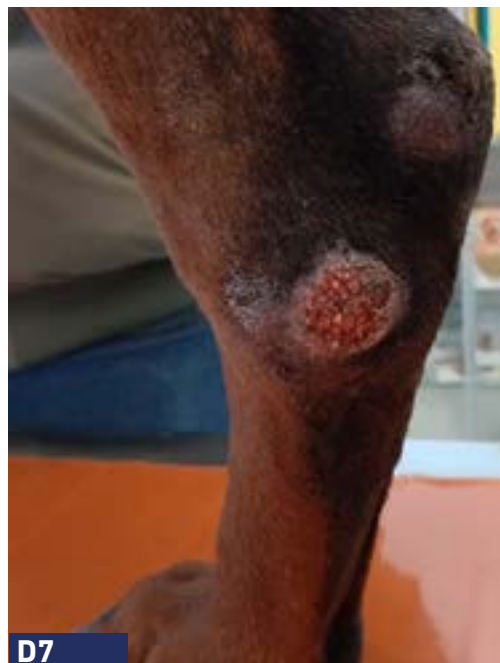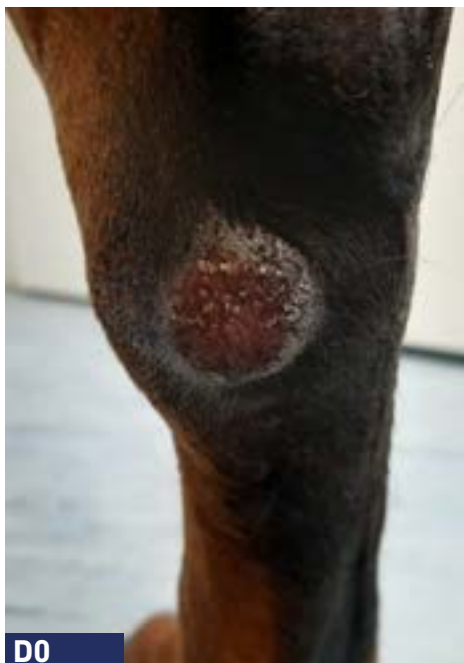**Abordaje:**

PHOVIA (Único abordaje terapéutico).

**Duración:**

4 semanas.





**Anamnesis:** Perro Doberman de 5 años con dermatitis atópica y enteropatía crónica.

**Razón principal de consulta:** Pioderma profunda localizada en el punto de presión.

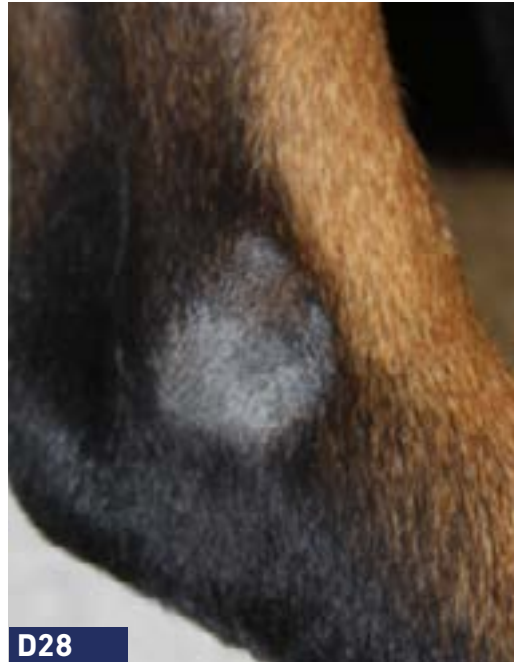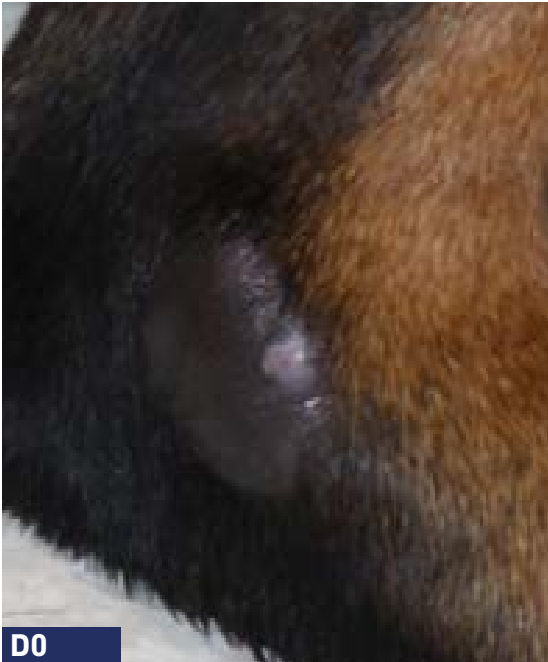**Abordaje:** PHOVIA (Único abordaje terapéutico).

**Duración:** 2 semanas.





**PIODERMA PROFUNDA LOCALIZADA - PUNTOS DE PRESIÓN**



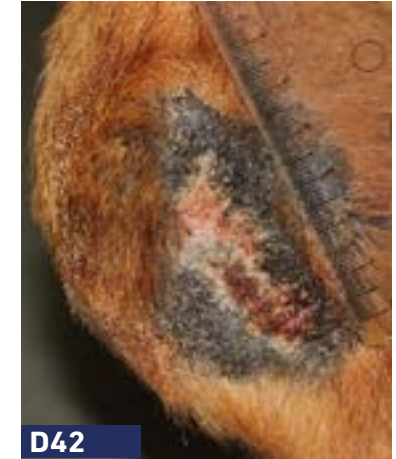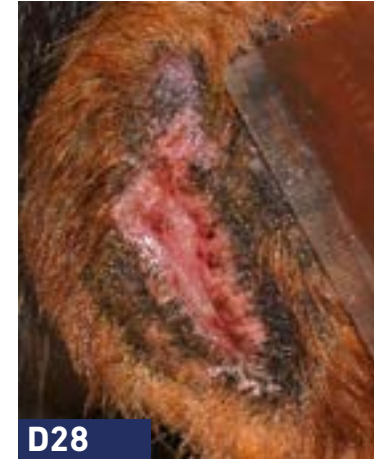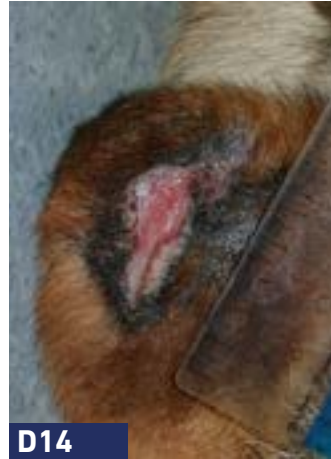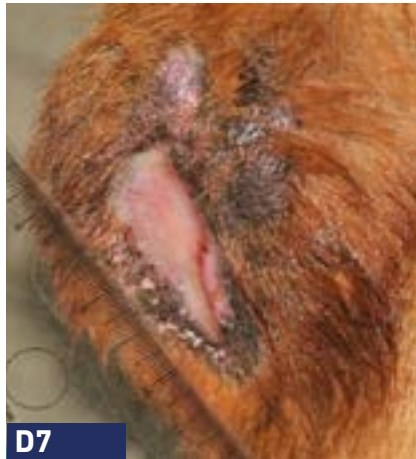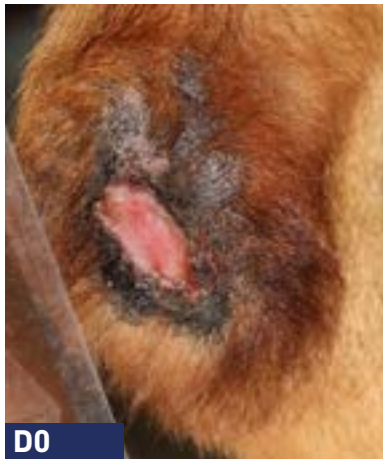**Anamnesis:** Perro mestizo, 6 años.

**Razón principal de consulta:** Pioderma profunda localizada recurrente - puntos de presión. Respuesta parcial en tratamientos previos.

**Citología:** Infiltrado inflamatorio piogranulomatoso con cocos.

**Abordaje:** PHOVIA (Único abordaje terapéutico).

**Duración:** 4 semanas.

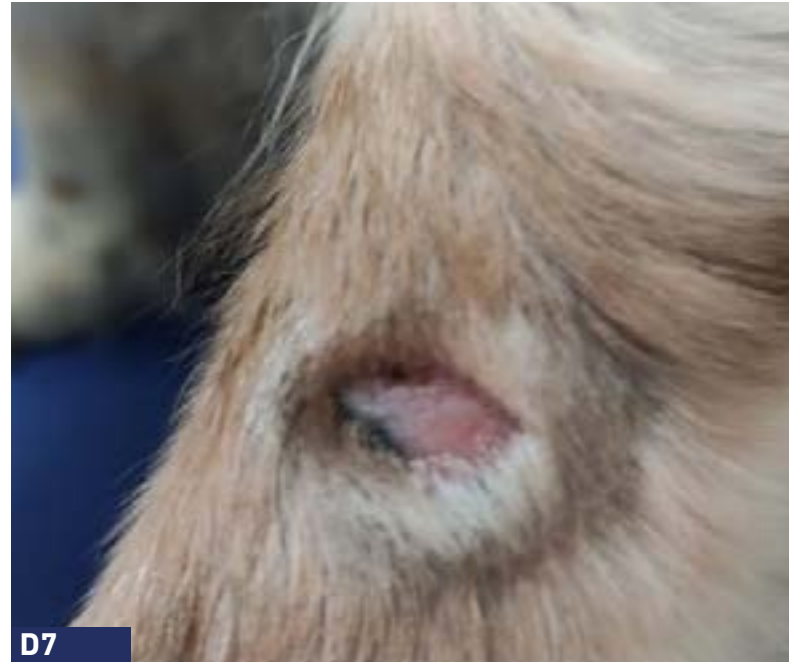
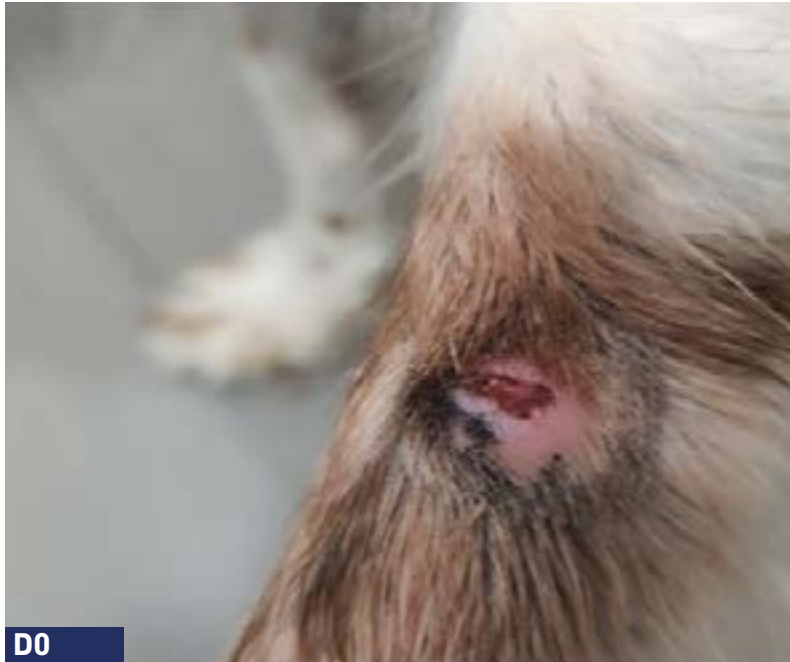
**Anamnesis:** Perro con Dermatitis Acral por lamido (infectada & crónica).

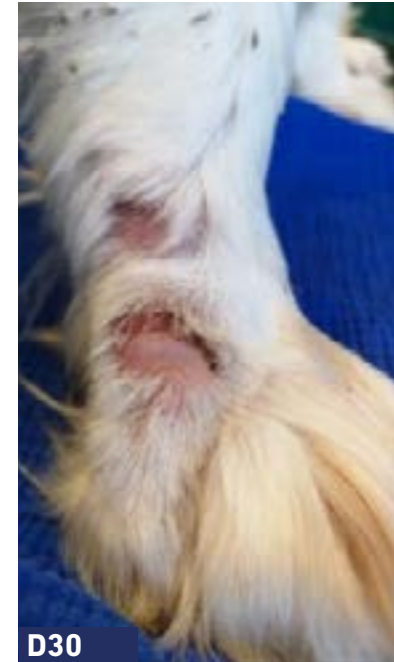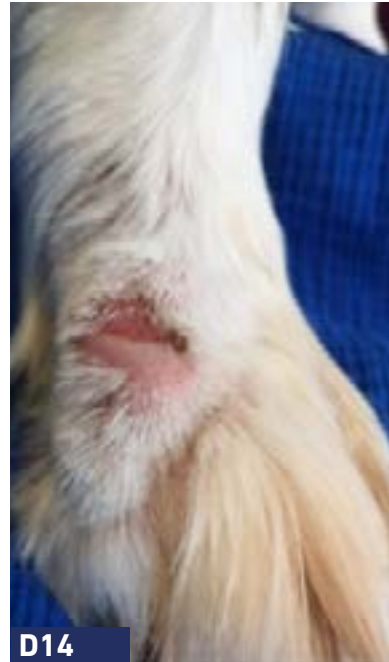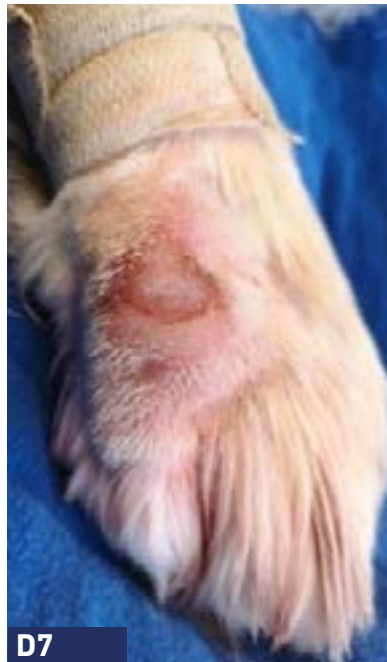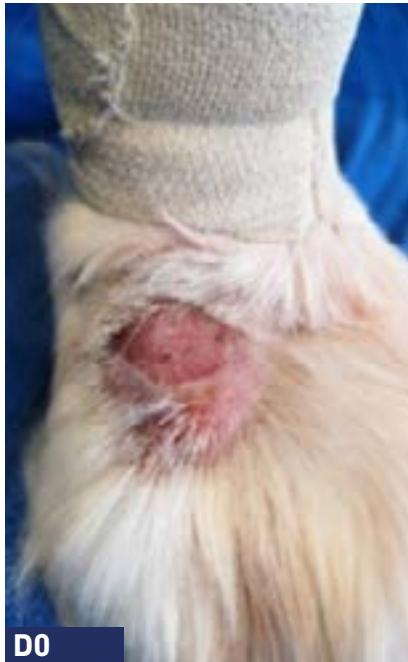**Razón principal de consulta:** Respuesta parcial a antibióticos sistémicos y antisépticos tópicos. Se interrumpió el tratamiento con antibióticos sistémicos antes del tratamiento con PHOVIA debido al incumplimiento del propietario.

**Abordaje:** PHOVIA + champú antiséptico.

**Duración y seguimiento:** Mejoría clínica rápida después de 7 días y reducción del 50% en la semana 4.



<b>Anamnesis:</b>	Perro.
<b>Razón principal de consulta:</b>	Dermatitis acral por lamido (herida inicial - mordedura).
<b>Tratamientos previos:</b>	Oclacitinib y AINE, sin cambios, corticoides, 2 semanas: sin cambios.
<b>Tratamientos previos:</b>	PHOVIA + corticoide 1 semana + pomada.
<b>Duración:</b>	2 semanas.



**Anamnesis:**

Perro Clumber Spaniel, 6 años.

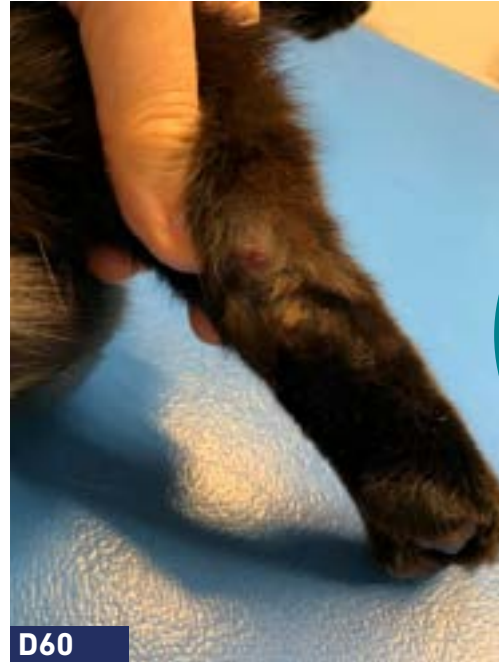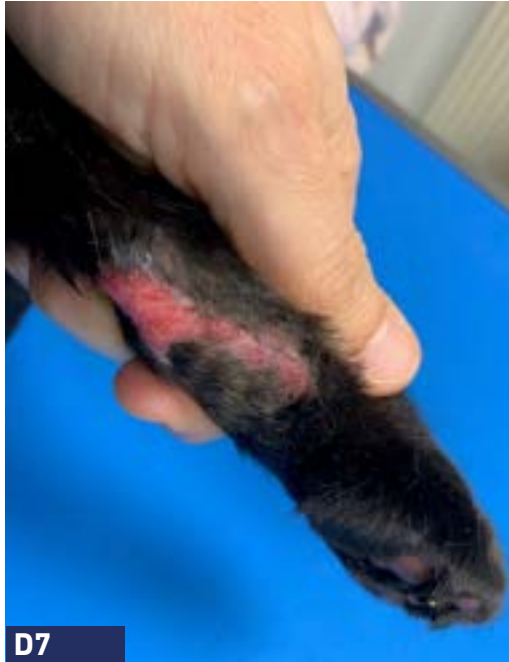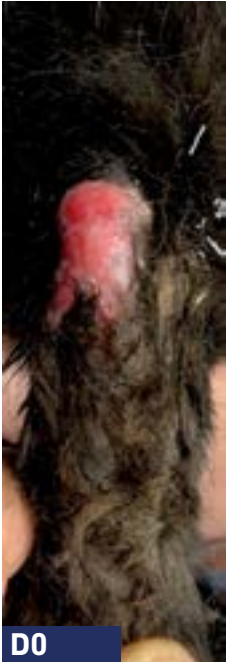**Razón principal de consulta:** Dermatitis acral crónica por lamido secundaria a una ansiedad generalizada. Previamente tratado con antibióticos y clomipramina asociados a técnicas de modificación del comportamiento sin éxito.

**Cultivo y sensibilidad:** *Staphylococcus pseudintermedius* multirresistente.

**Abordaje:** PHOVIA + clomipramina + técnicas de modificación de conducta.

**Duración:** 5 semanas.





"PHOVIA dentro del  
abordaje multimodal  
para el manejo  
de la dermatosis  
inflamatoria crónica  
refractaria"

**Anamnesis:**

Gato de 3 años con dermatitis eosinofílica desde muy joven.

**Razón principal de consulta:** Placas eosinofílicas crónicas que evolucionan durante 2 años. Numerosos tratamientos inmunosupresores/antiinflamatorios (esteroides, ciclosporina) y antibióticos administrados en el pasado con respuesta parcial.

**Abordaje:**

PHOVIA + cetirizina 1 mg/kg + metilprednisolona 0,55 mg/kg.

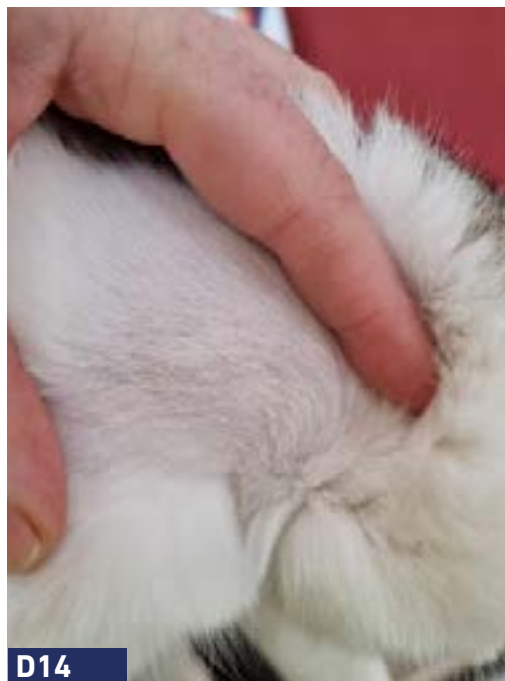
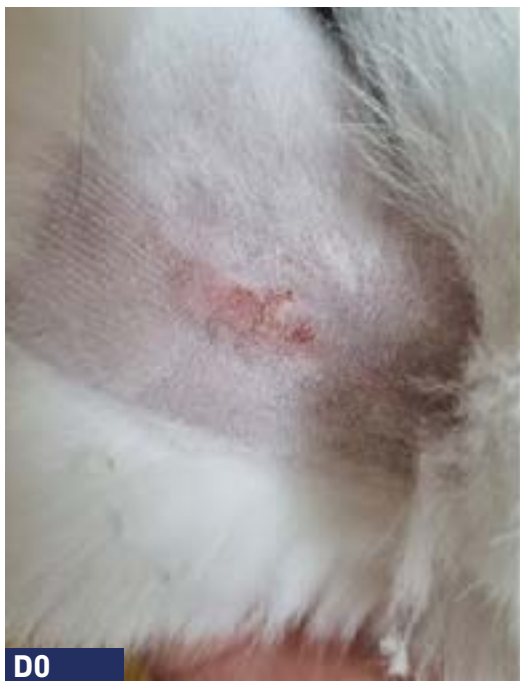**Duración:**

2 semanas.

**Seguimiento:**

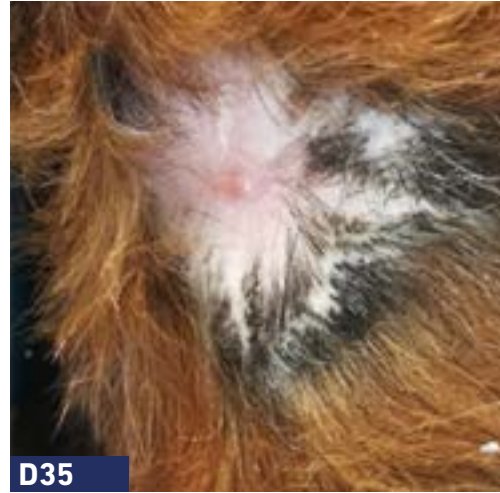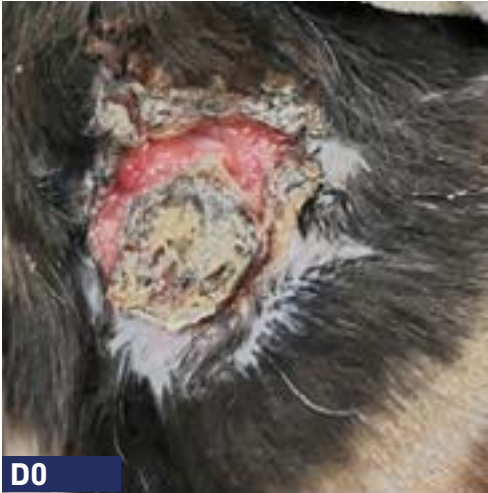En la semana 4 se inicia una terapia con láser (660, 800, 905 y 970nm) durante 1 mes.

## DERMATITIS ULCERATIVA IDIOPÁTICA FELINA



- Anamnesis:** Gato, europeo de pelo corto, 6 meses.
- Razón principal de consulta:** Dermatitis ulcerativa idiopática felina. Lesión en cuello presente hace un mes.
- Abordaje:** PHOVIA (Único abordaje terapéutico).
- Duración:** 2 semanas.

## DERMATITIS ULCERATIVA IDIOPÁTICA FELINA



- Anamnesis:** Gato, doméstico de pelo corto, hembra, 2 años.
- Razón principal de consulta:** Dermatitis ulcerativa idiopática felina en el cuello. Lesión de 6 meses de evolución, sin resolución tras varios abordajes médicos y quirúrgicos, obteniéndose únicamente una resolución parcial.
- Previos tratamientos médicos:** Antibióticos sistémicos y tópicos, corticos tópicos y sistémicos, oclacitinib, gabapentina, lavados, diferentes tipos de apósitos y collares de protección.
- Hispatología:** Consistente con dermatitis ulcerosa idiopática felina.
- Abordaje:** PHOVIA + oclacitinib + gabapentina + mupirocina + pomada cicatrizante.
- Duración:** 5 semanas.



Material promocional  
dirigido a veterinarios

#### Referencias:

Ferroni L., et al. (2020), Marchegiani A., et al. (2019), Salvaggio A., et al. (2020), Marchegiani, A., Spaterna A., et al. (2021), Marchegiani A., Fruganti. A., et al. (2021), Marchegiani A., et al. (2018), Apostolopoulos N., Mayer U.,(2020), Marchegiani, A., et al. (2020).